Zeszyt omówionych przypadków klinicznych

23 przypadki z pytaniami i komentarzem



Ostoja

ZESZYT OMÓWIONYCH PRZYPADKÓW KLINICZNYCH

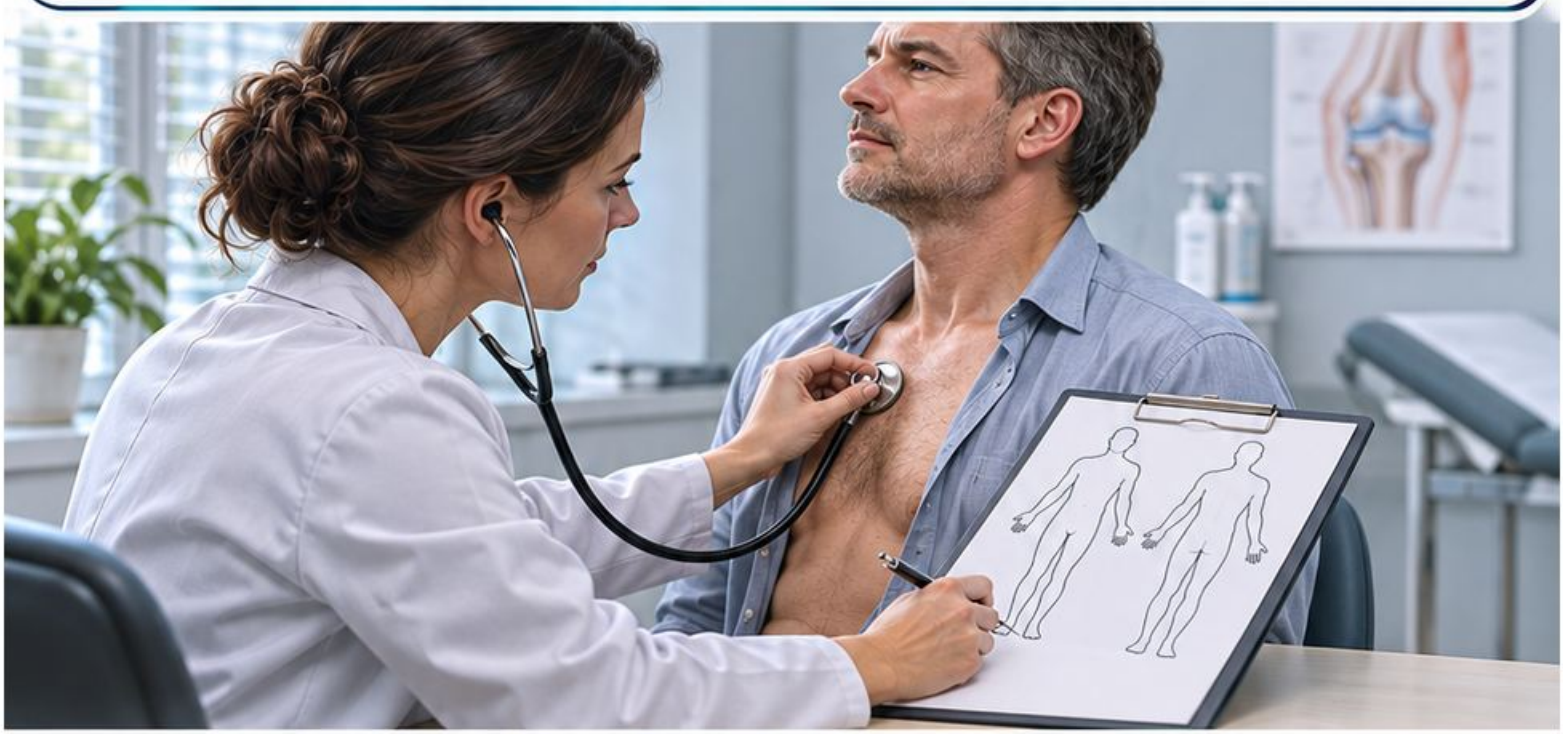



Pierwsza konsultacja

Opis przypadku

Ustal początek objawów, ich przebieg i wpływ na codzienne czynności.



Pytanie

Gdzie są zmiany i co jeszcze trzeba zbadać?



Hipotezy

Zapisz najbardziej prawdopodobne rozpoznanie i rozważ stan wymagający pilnej oceny.



Komentarz

Porównaj swoje rozumowanie z komentarzem. Opisy przypadków są fikcyjne.

PORANNA SZTYWNOŚĆ I OBRZĘK RĄK



PRZYPADEK

Anna, 42 lata, od dwóch miesięcy ma obrzęk obu nadgarstków i sztywność dłoni po przebudzeniu.

PYTANIE

Co sprawdzisz w badaniu dłoni i stóp?

HIPOTEZY

Wczesne RZS lub inne zapalenie wielostawowe.

KOMENTARZ

Utrzymujący się obrzęk drobnych stawów uzasadnia szybką konsultację reumatologiczną, również przy ujemnym RF i anty-CCP.

Bolesne kolano przy schodzeniu po schodach



Przypadek

Piotr, 61 lat, od roku odczuwa ból kolana na schodach. Poranna sztywność trwa około dziesięciu minut.

Pytanie

Czy typowy obraz wymaga RTG?

Hipotezy

Choroba zwyrodnieniowa lub ból rzepkowo-udowy.

Komentarz

Ból pod obciążeniem i krótka sztywność przemawiają za chorobą zwyrodnieniową. Typowy obraz pozwala na rozpoznanie kliniczne.

Gorący staw kolanowy bez gorączki



Przypadek

Jan, 68 lat, obudził się z silnym bólem i uciepleniem kolana. Temperatura ciała jest prawidłowa.

Pytanie

Które rozpoznanie wymaga pilnej oceny?

Hipotezy





Septyczne zapalenie stawu lub napad krystaliczny.

Komentarz



Brak gorączki nie wyklucza zakażenia. Przy podejrzeniu potrzebna jest pilna punkcja i ocena płynu stawowego, w tym posiew.

Nocny napad bólu palucha

Przypadek

Tomasz, 53 lata, budzi się w nocy z silnym bólem i obrzękiem u podstawy palucha.



Pytanie

Czy prawidłowy kwas moczowy podczas napadu wyklucza dnę?

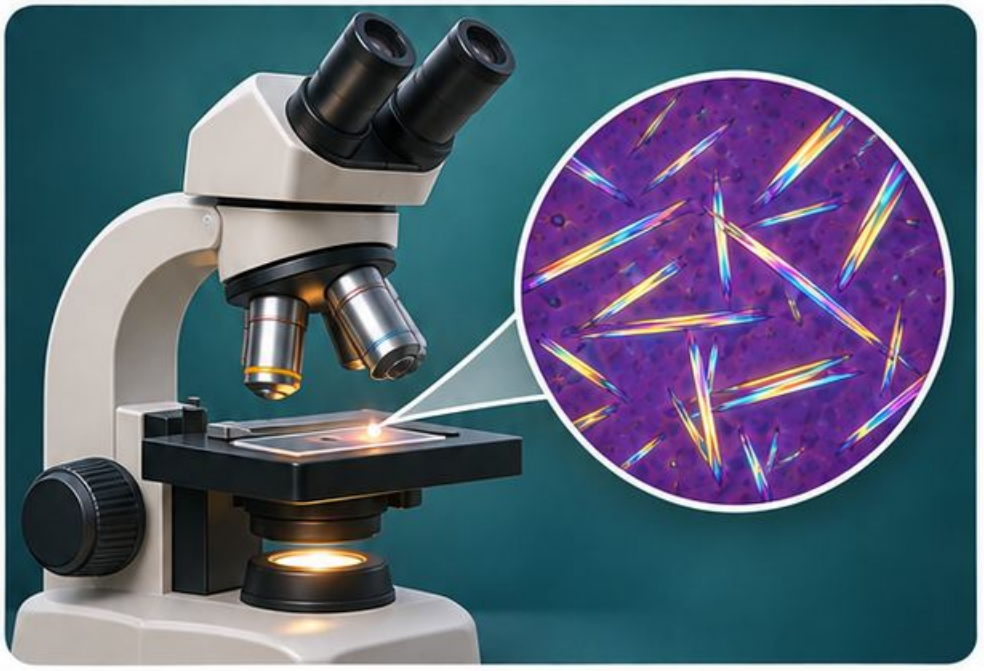

Hipotezy

Dna moczanowa lub zakażenie stawu.

Komentarz

Prawidłowy wynik w czasie napadu nie wyklucza dny. Przy dużym podejrzeniu powtórz pomiar po ustąpieniu objawów.

ZESZYT OMÓWIONYCH PRZYPADKÓW KLINICZNYCH

Obrzęk nadgarstka u osoby starszej



PRZYPADEK

Maria, 79 lat, ma od wczoraj bolesny, obrzęknięty nadgarstek. RTG wykazuje zwapnienia w chrząstce.



PYTANIE

Jak odróżnić napad krystaliczny od zakażenia?

HIPOTEZY

Ostre zapalenie związane z CPPD lub zakażenie.

KOMENTARZ

Zwapnienia wspierają podejrzenie CPPD. Badanie płynu może wykazać kryształy. Nawet ich obecność nie wyklucza zakażenia.

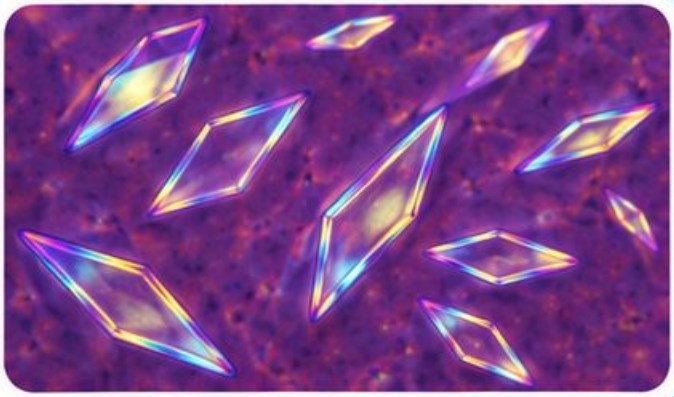

ŁUSZCZYCA I OBRZĘK PALCA

PRZYPADEK

Agnieszka, 38 lat, choruje na łuszczycę. Zauważyła obrzęk całego palca i dołeczki w paznokciach.



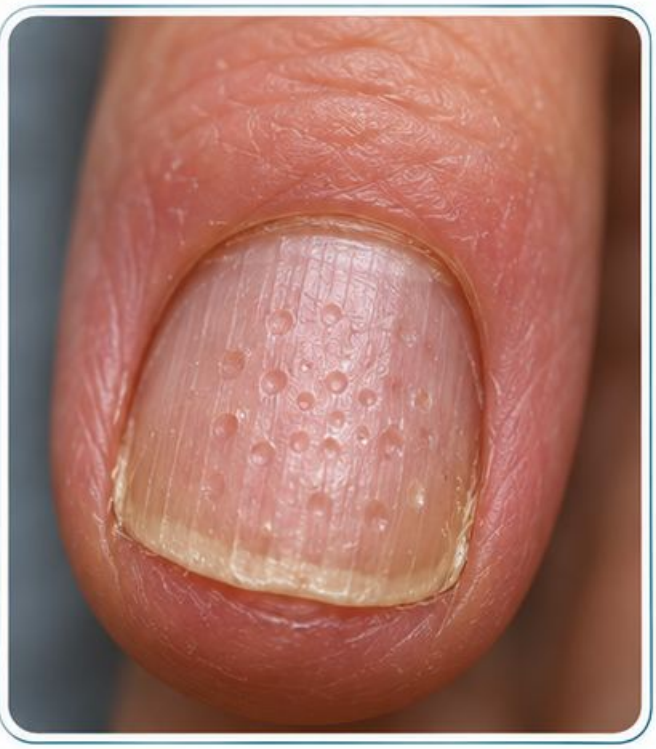

PYTANIE

Co jeszcze ocenisz poza obrzękniętym palcem?

HIPOTEZY

Łuszczycowe zapalenie stawów lub inna przyczyna obrzęku palca.

KOMENTARZ

Obejrzyj skórę, paznokcie i pozostałe stawy. Zapytaj o dolegliwości w obrębie przyczepów ścięgien i kręgosłupa.

Ból krzyża z nocnymi przebudzeniami



Przypadek

Michał, 29 lat, od pół roku budzi się nad ranem z bólem krzyża. Spacer przynosi ulgę.

Pytanie

Które cechy przemawiają za zapalnym charakterem bólu?

Hipotezy

Osiowa spondyloartropatia lub ból mechaniczny.

Komentarz

Młody wiek, nocne dolegliwości i poprawa po ruchu uzasadniają ocenę w kierunku spondyloartropatii.

Ból pięty i przewlekła biegunka

PRZYPADEK

Kamil, 31 lat, ma ból pięty bez wyraźnego przeciążenia i od kilku miesięcy zgłasza biegunkę.





PYTANIE

Czy dolegliwości pięty i jelit mogą być powiązane?

HIPOTEZY

Zapalenie przyczepu związane ze spondyloartropatią lub tendinopatia przeciążeniowa.

KOMENTARZ

Przewlekłe objawy jelitowe wymagają oceny. Utrzymujący się ból przyczepu bez przyczyny mechanicznej przemawia za konsultacją reumatologiczną.

BOLESNE CZERWONE OKO



PRZYPADEK

Joanna, 35 lat, ma bolesne czerwone oko, światłowstręt i zamglone widzenie. Choruje na spondyloartropatię.

PYTANIE

Jak pilna jest ocena okulistyczna?

HIPOTEZY

Zapalenie przedniego odcinka błony naczyniowej lub inna pilna choroba oka.

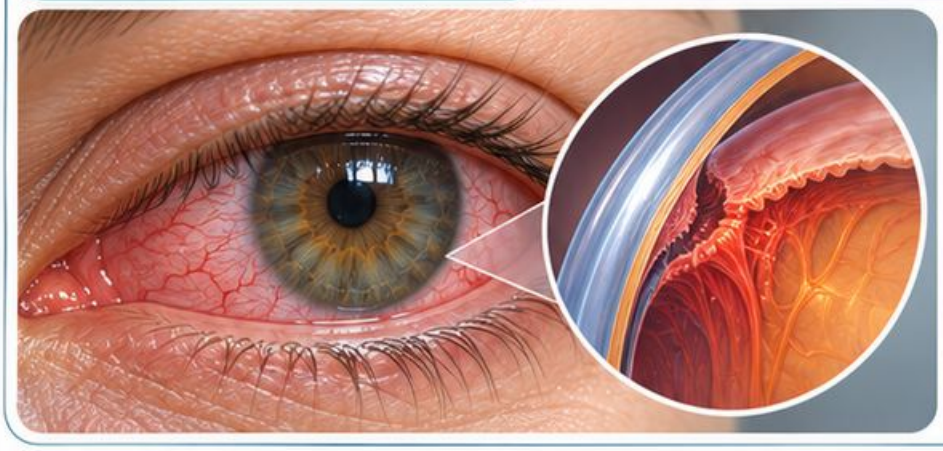



KOMENTARZ

Ból, światłowstręt i pogorszenie widzenia uzasadniają ocenę okulistyczną tego samego dnia.

SUCHOŚĆ UST I OCZU





PRZYPADEK

Ewa, 54 lata, od roku czuje piasek pod powiekami i popija wodą suche jedzenie.

PYTANIE

Jak obiektywnie ocenisz zgłaszane objawy?

HIPOTEZY

Choroba Sjögrena lub suchość związana z lekami.

KOMENTARZ

Sprawdź przyjmowane leki. W zależności od obrazu rozważ ocenę łez, wydzielania śliny i przeciwciał anty-SSA.

RAYNAUD Z OWRZODZENIEM PALCA



PRZYPADEK

Dorota, 46 lat, zgłasza blednięcie palców na zimnie i nowe, bolesne owrzodzenie opuszki.

PYTANIE

Co sugeruje wtórny objaw Raynauda?



HIPOTEZY

Twardzina układowa lub inna przyczyna niedokrwienia palca.

KOMENTARZ

Owrzodzenie wymaga pilnej oceny ukrwienia. Przy podejrzeniu choroby układowej pomocna jest kapilaroskopia.

Zeszyt omówionych przypadków klinicznych

Wysypka po słońcu i białkomocz



Przypadek

Karolina, 27 lat, ma wysypkę po słońcu, bóle stawów i nowo stwierdzony białkomocz.

Pytanie

Który wynik zmienia priorytet oceny?

Hipotezy

Toczeń z zajęciem nerek lub inna przyczyna białkomoczu.

Komentarz

Oceń ilość białka w moczu, osad i czynność nerek. Podejrzenie zajęcia nerek wymaga szybkiej konsultacji.

Duszność u osoby z twardziną





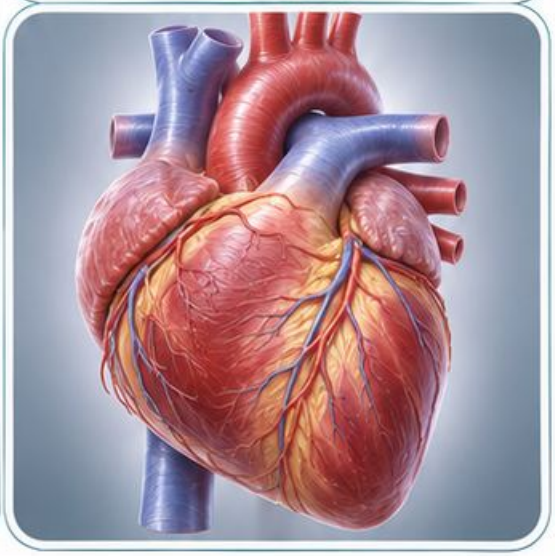

Przypadek

Irena, 59 lat, choruje na twardzinę układową. Od kilku miesięcy odczuwa narastającą duszność podczas spaceru.

Pytanie

Jakie powikłania trzeba uwzględnić?

Hipotezy

Choroba śródmiąższowa płuc, nadciśnienie płucne lub choroba serca.

Komentarz

Ocena może obejmować badania czynnościowe płuc, tomografię wysokiej rozdzielczości i echokardiografię. Dobór zależy od obrazu klinicznego.

Zeszyt omówionych przypadków klinicznych

Osłabienie przy wstawaniu z krzesła



PRZYPADEK

Robert, 49 lat, od sześciu tygodni coraz trudniej wstaje z krzesła i unosi ręce nad głowę.

PYTANIE

Jak odróżnisz osłabienie od ograniczenia przez ból?

HIPOTEZY

Miopatia zapalna, polekowa lub inna choroba mięśni.

KOMENTARZ

Zbadaj siłę mięśni obręczy barkowej i biodrowej. Wynik CK zinterpretuj razem z badaniem i wywiadem lekowym.

ZESZYT OMÓWIONYCH PRZYPADKÓW KLINICZNYCH

Nowy ból głowy po 50. roku życia



Przypadek

Barbara, 73 lata, zgłasza nowy ból skroni, ból żuchwy przy żuciu i przemijające pogorszenie widzenia.

Pytanie

Które rózpoznanie grozi utratą wzroku?



Hipotezy

Olbrzymiokomórkowe zapalenie tętnic lub inna przyczyna niedokrwienia oka.

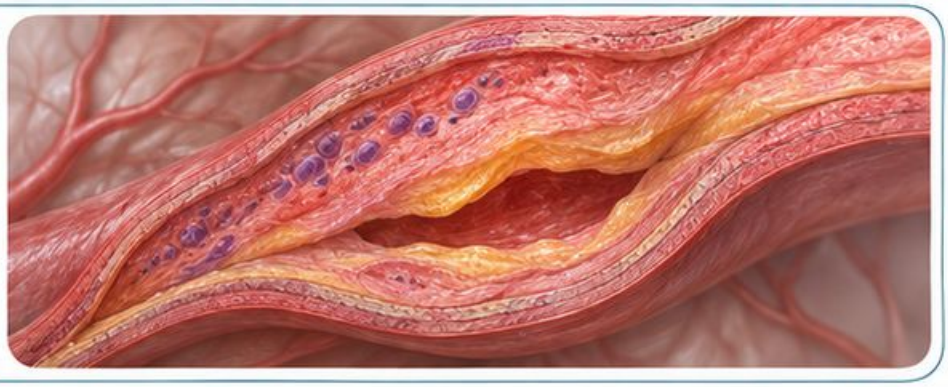

Komentarz

Podejrzenie zapalenia tętnic z objawami wzrokowymi wymaga natychmiastowej oceny. Badania obrazowe nie powinny opóźniać pilnego postępowania.

Zeszyt omówionych przypadków klinicznych

Plamica i krwinkomocz



Przypadek	Marek, 32 lata, ma wyczuwalną plamicę podudzi, bóle stawów i krwinkomocz w badaniu moczu.
Pytanie	Jak ocenisz, czy doszło do zajęcia nerek?
Hipotezy	Zapalenie naczyń związane z IgA lub inne zapalenie małych naczyń.
Komentarz	Sprawdź ciśnienie, kreatyninę i białkomocz. Pogorszenie czynności nerek wymaga pilnej oceny specjalistycznej.

KRWIOPLUCIE I POGORSZENIE CZYNNOŚCI NEREK



PRZYPADEK

Paweł, 56 lat, ma duszność i krwioplucie. W badaniach stwierdzono wzrost kreatyniny i krwinkomocz.

PYTANIE

Czy można poczekać na wynik ANCA?

HIPOTEZY

Zespół płucno-nerkowy, między innymi w zapaleniu naczyń lub chorobie anty-GBM.

KOMENTARZ

Takie połączenie objawów wymaga natychmiastowej oceny szpitalnej. Wynik przeciwciał nie powinien jej opóźniać.

BÓL BARKÓW I BIODER



PRZYPADEK

Jerzy, 72 lata, ma obustronne bóle barków i bioder oraz długą sztywność poranną. Siła mięśni jest zachowana.

PYTANIE

O jakie objawy dodatkowo zapytasz?

HIPOTEZY

Polimialgia reumatyczna, zapalenie stawów lub miopatia.

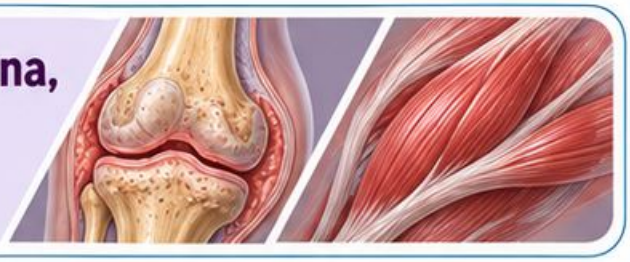

KOMENTARZ

Oceń OB i CRP w kontekście objawów. Zapytaj o nowy ból głowy, ból żuchwy przy żuciu i zaburzenia widzenia.



BÓL UOGÓLNIONY I NIEODŚWIEŻAJĄCY SEN



PRZYPADEK

Natalia, 41 lat, od ponad pół roku odczuwa rozlany ból, zmęczenie i budzi się niewypoczęta.

PYTANIE

Jakie objawy uzupełniają ocenę wzorca bólu?

HIPOTEZY

Fibromialgia, zaburzenia snu lub współistniejąca choroba.







KOMENTARZ

Oceń zasięg bólu, sen i trudności z koncentracją. Obrzęk stawów lub obiektywne osłabienie wymagają odrębnej oceny.

Ból po bocznej stronie biodra

Przypadek

Magda, 52 lata, odczuwa ból po bocznej stronie biodra podczas chodzenia i leżenia na tym boku.



Pytanie

Gdzie szukać miejscowej tkliwości?



Hipotezy

Zespół bólowy krętarza większego lub ból rzutowany.



Komentarz

Tkliwość nad krętarzem i odtworzenie dolegliwości przy obciążaniu ścięgien pośladkowych wspierają pierwszą hipotezę.

DRĘTWIENIE RĘKI W NOCY

PRZYPADEK

Łukasz, 44 lata, budzi się z drętwieniem kciuka, palca wskazującego i środkowego. Potrząśnięcie dłonią przynosi ulgę.



PYTANIE

Który nerw odpowiada za ten rozkład czucia?

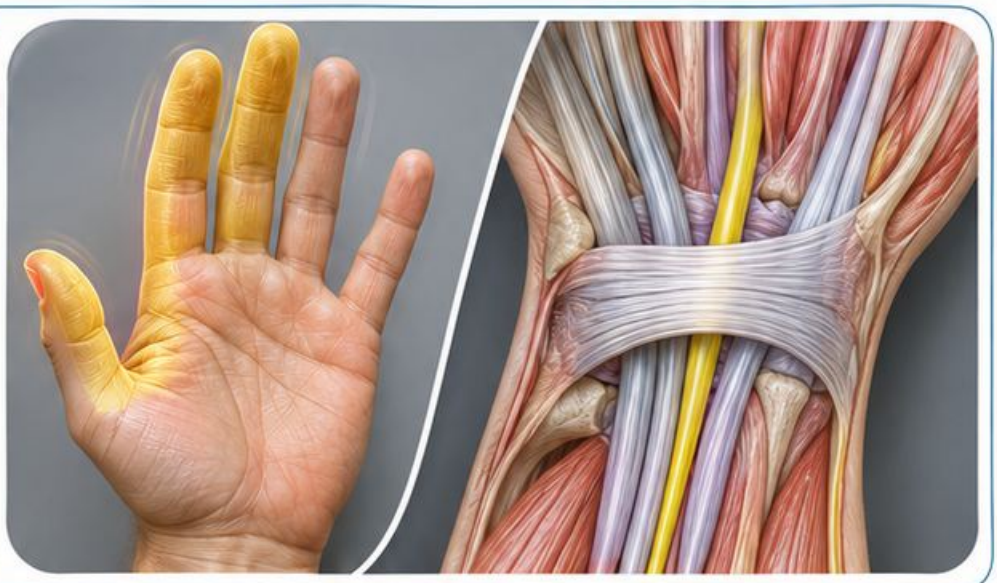

HIPOTEZY

Zespół cieśni nadgarstka lub inna neuropatia.

KOMENTARZ

Rozkład objawów odpowiada nerwowi pośrodkowemu. Sprawdź czucie i siłę kłębu kciuka. Przy niejasnym obrazie rozważ dodatkowe badania.

Ból pleców po niewielkim urazie

Przypadek

Zofia, 76 lat, po podniesieniu lekkiego kosza poczuła nagły, miejscowy ból pleców. Ma rozpoznaną osteoporozę.





Pytanie

Co przemawia za oceną pod kątem złamania?

Hipotezy

Złamanie kręgu lub ból mięśniowo-szkieletowy.

Komentarz

Nagły ból przy niewielkim obciążeniu i osteoporoza uzasadniają ocenę pod kątem złamania kręgu.

NAWRACAJĄCE UTRATY CIĄŻ I ZAKRZEPICA



Przypadek

Aleksandra, 34 lata, przebyła zakrzepicę żył głębokich i zgłasza nawracające utraty ciąż.

Pytanie

Jak sprawdzisz, czy przeciwciała utrzymują się w czasie?

Hipotezy

Zespół antyfosfolipidowy lub inne przyczyny zakrzepicy i powikłań położniczych.



Komentarz



Udokumentuj zdarzenia. Dodatni wynik przeciwciał wymaga potwierdzenia po co najmniej 12 tygodniach. Leczenie przeciwkrzepliwe może utrudnić ocenę antykoagulantu toczniowego.

Źródła do dalszej lektury



Stawy i kręgosłup

NICE NG100, NG226, NG219 i NG65.
EBJIS SANJO 2023.



Choroby układowe i naczynia

Zalecenia EULAR, ERS i BSR.
Wytyczne KDIGO dotyczące tocznia, IgA i ANCA.



Ból i diagnostyka różnicowa

Wolfe i wsp., 2016.
Grimaldi i wsp., 2017.
AAOS, 2024.



Kości

Polskie Towarzystwo Reumatologiczne, 2026.

