# Wizualny Atlas Reumatologii

152 mapy kliniczne w 8 modułach



Ostoja

# Jak korzystać z atlasu

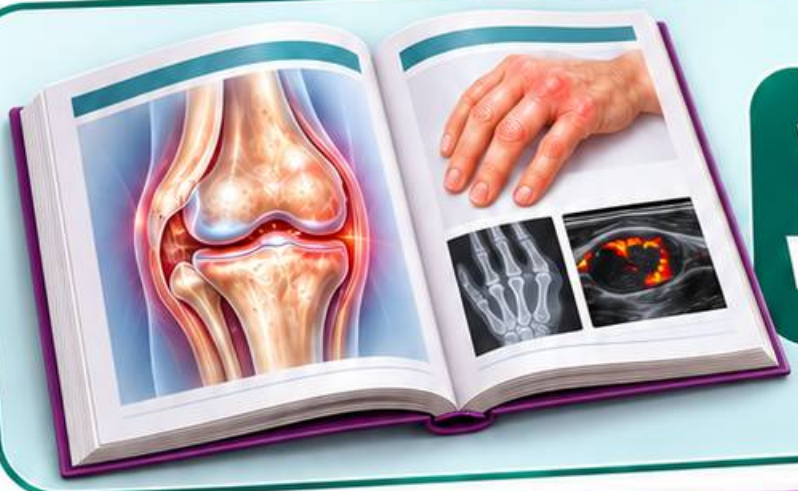

**Wybierz moduł w zakładkach PDF.**



**Porównaj objawy, badania i obrazy.**



**Zwróć uwagę na sygnały alarmowe.**

**Ilustracje i obrazy badań mają charakter poglądowy.**

**Materiał edukacyjny**

# Spis treści




1. Podstawy oceny reumatologicznej

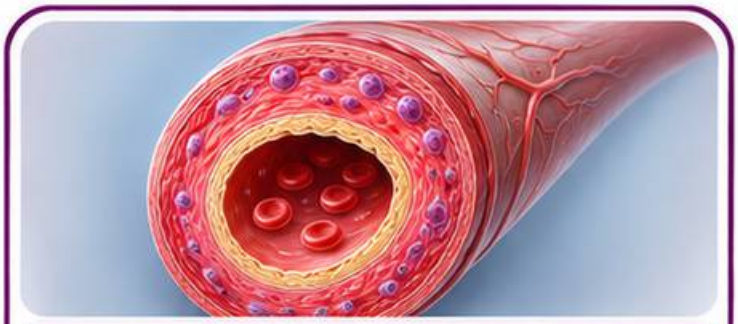

5. Zapalenia naczyń



2. Zapalenia stawów i choroby stawów



6. Ból, tkanki miękkie i zespoły regionalne



3. Spondyloartropatie i kręgosłup



7. Choroby metaboliczne i choroby kości



4. Układowe choroby autoimmunologiczne



8. Badania, obrazowanie i monitorowanie

# Moduł 1

# Podstawy oceny reumatologicznej





**Charakter bólu**



**Obrzęk i ruchomość**



**Rozkład zajętych stawów**

# Moduł 1

# Ból zapalny i mechaniczny

## Wzorzec zapalny



**Ból może nasilać się w spoczynku i słabnąć po rozruszaniu.**

## Wzorzec mechaniczny



**Ból często nasila się pod obciążeniem i słabnie po odpoczynku.**

## Oceń cały obraz kliniczny.

# Moduł 1

# Ból stawu a zapalenie stawu

## Ból stawu



**Objaw zgłaszany przez pacjenta.**

## Zapalenie stawu



**Szukaj obrzęku, ucieplenia i ograniczenia ruchu.**

**Utrzymujący się obrzęk stawu wymaga oceny.**

# Moduł 1

# Ból okołostawowy

## Źródło bólu



**Ścięgno, przyczep ścięgna lub kaletka.**

## W badaniu



**Ból może nasilać się przy ruchu czynnym. Porównaj z ruchem biernym.**

# Moduł 1

# Sztywność poranna

**Zapytaj, ile trwa po przebudzeniu.**



**Sprawdź, czy ustępuje po rozruszaniu.**





**Dłuższa sztywność może sugerować zapalenie.**

# Moduł 1

# Obrzęk stawu i tkanek miękkich

## Obrzęk stawu



**Skupiony wokół stawu.**

## Obrzęk tkanek miękkich



**Może wykraczać poza obrys stawu.**

**Porównaj z drugą stroną.**

# Wysięk stawowy

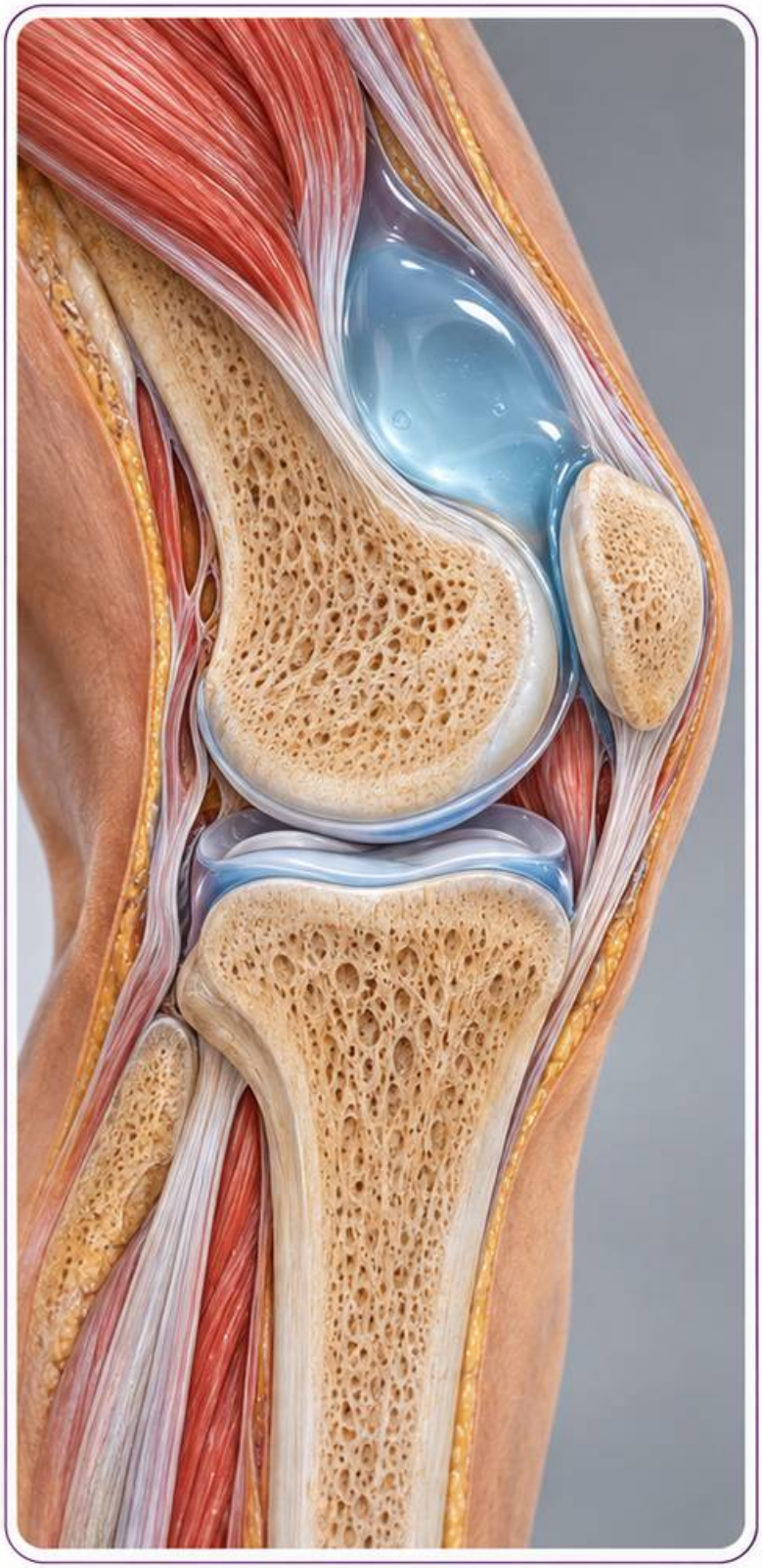

**Nadmiar płynu w jamie stawu.**



**USG pomaga wykryć płyn.**

**Sam wysięk nie wskazuje przyczyny.**

# Moduł 1

# Ucieplenie i zaczerwienienie



## Porównaj obie strony.

## Oceń ból, obrzęk i ruchomość.

## Nagły ból z obrzękiem i ucieplenie stawu wymaga pilnej oceny.

# Moduł 1

# Ruch czynny i bierny

## Ruch czynny



**Pacjent wykonuje ruch samodzielnie.**

## Ruch bierny



**Badający porusza rozluźnioną kończyną.**

**Porównaj zakres ruchu i moment pojawienia się bólu.**

# ILE STAWÓW JEST ZAJĘTYCH?



## Zajęcie jednego stawu

**1 staw**



## Zajęcie kilku stawów

**2–4 stawy**



## Zajęcie wielu stawów

**Co najmniej 5 stawów**

**Oceń także rozmieszczenie zmian.**

# Moduł 1

# Wzorzec symetryczny i asymetryczny

## Symetryczny



**Zajęte są odpowiadające sobie stawy po obu stronach.**

## Asymetryczny



**Rozkład zmian różni się po obu stronach.**

**Sam rozkład zmian nie rozstrzyga o rozpoznaniu.**

# Moduł 1

# Zajęcie osiowe i obwodowe

## Osiowe



**Kręgosłup i stawy krzyżowo-biodrowe.**

## Obwodowe



**Stawy kończyn, np. nadgarstki i kolana.**

**Oba wzorce mogą współistnieć.**

# Moduł 1

# Małe i duże stawy

## Małe stawy



Oceń m.in. stawy palców rąk i stóp.

## Duże stawy



Oceń m.in. barki, biodra i kolana.

**Zapisz, które stawy są zajęte.**

# Moduł 1

# Początek i czas trwania objawów

## Nagły początek



**Ustal dzień lub godzinę pojawienia się objawów.**

## Dłuższy przebieg



**Ustal, od ilu tygodni lub miesięcy trwają objawy.**

**Zapytaj osobno o początek i dotychczasowy przebieg.**

# Moduł 1

# Przebieg napadowy i utrwalony

## Napadowy

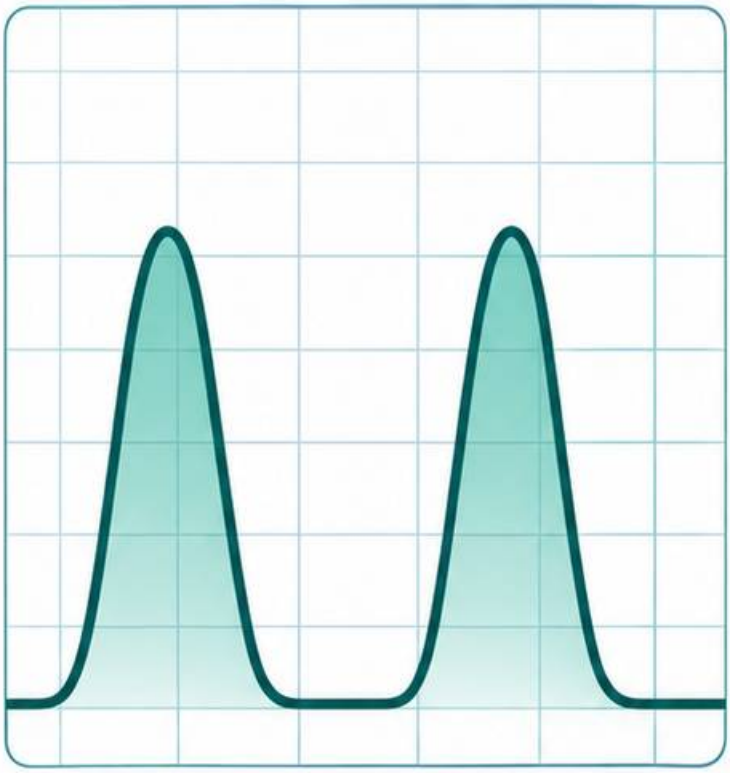

Objawy pojawiają się okresowo.

## Utrwalony

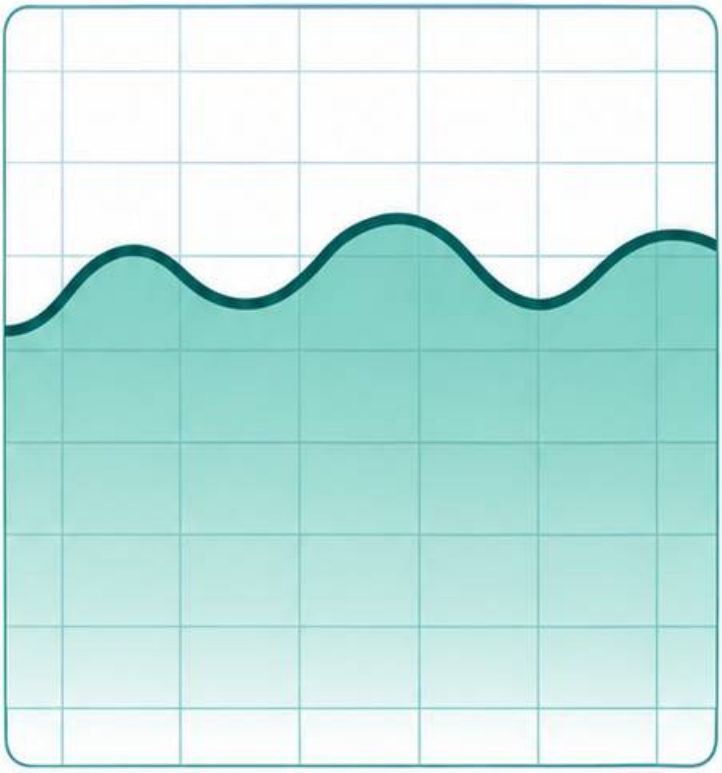

Objawy utrzymują się, choć ich nasilenie może się zmieniać.

**Zapytaj o okresy bez objawów.**

# Moduł 1

# Wzorzec wędrujący i addytywny

## Wędrujący



Objawy ustępują w jednym stawie i pojawiają się w innym.

## Addytywny



Do zajętych stawów dołączają kolejne.

# Moduł 1

# Wywiad rodzinny i choroby współistniejące

## Wywiad rodzinny



**Zapytaj o łuszczycę i choroby reumatyczne w rodzinie.**

## Choroby współistniejące



**Ustal, czy pacjent ma łuszczycę lub nieswoiste zapalenie jelit.**

**Połącz wywiad z objawami i badaniem.**

# Moduł 1

# Objawy pozastawowe



## Skóra i paznokcie

**Szukaj m.in. łuszczycy.**



## Oczy

**Zapytaj o ból, zaczerwienienie i światłowstręt.**



## Jelita

**Zapytaj o przewlekłą biegunkę.**

# Moduł 1

# Leki, zakażenia i ekspozycje



## Leki

**Sprawdź aktualne leczenie i ostatnie zmiany.**



## Zakażenia

**Zapytaj o objawy poprzedzające dolegliwości stawowe.**



## Ekspozycje

**Uwzględnij m.in. ukłucie kleszcza.**

# Moduł 1

## Sygnały alarmowe przy pierwszej ocenie



Gorący, bolesny i obrzęknięty staw.



Bolesne czerwone oko ze światłowstrętem.



Nagła duszność.

**Te objawy wymagają pilnej oceny.**

# Moduł 1

# Mapa pierwszej konsultacji

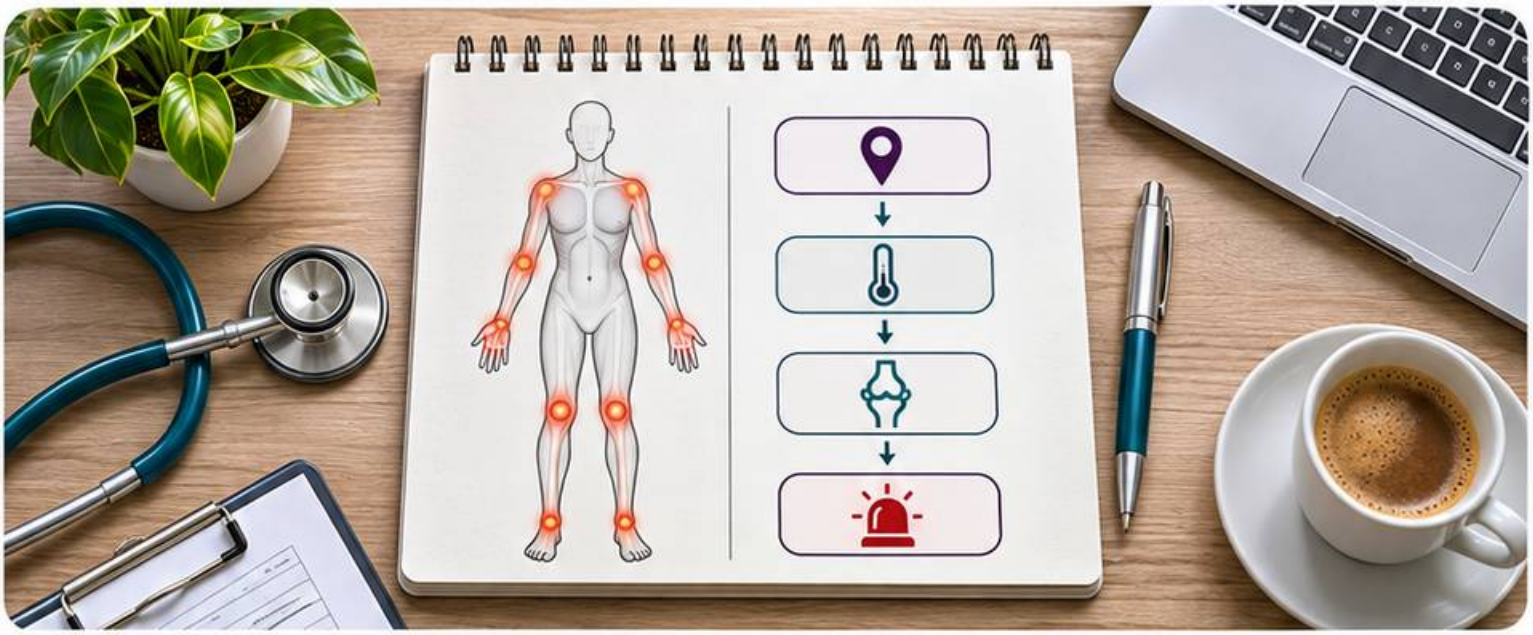

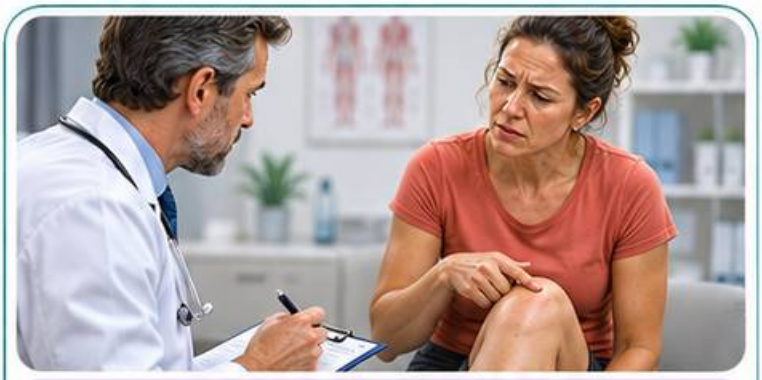

Ustal początek i charakter bólu.



Zbadaj obrzęk, ucieplenie i ruchomość.



Zapisz liczbę i rozmieszczenie zajętych stawów.



Sprawdź objawy pozastawowe i sygnały alarmowe.

# Moduł 2

# Zapalenia stawów i choroby stawów

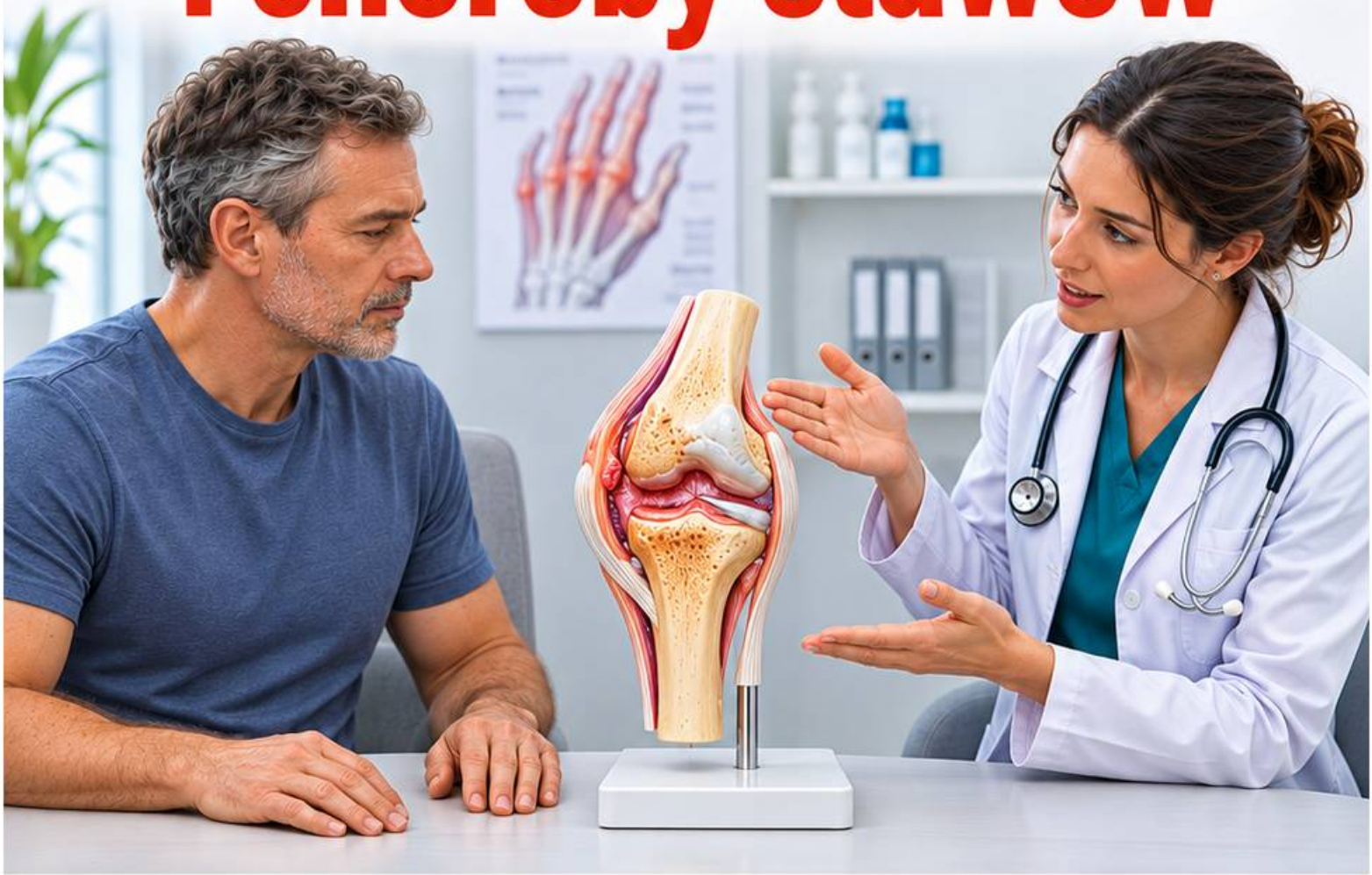



**Wzorce zajęcia stawęw**



**Zapalenie, zwyrodnienie i kryształy**

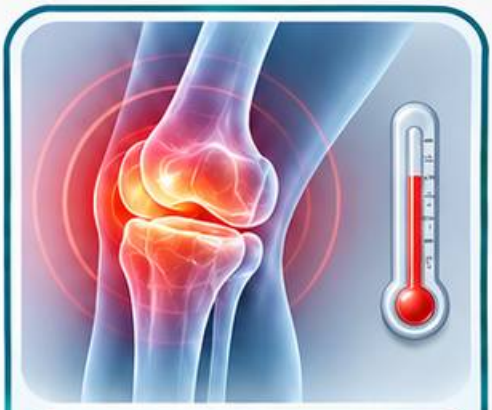

**Sygnały alarmowe**

# Wczesne reumatoidalne zapalenie stawów

## Typowy wzorzec



Utrzymujący się obrzęk drobnych stawów dłoni lub stóp sugeruje zapalenie.

## Badania



RF i anty-CCP pomagają w ocenie podejrzenia RZS.

## Kiedy skierować?



Utrzymujące się zapalenie wymaga oceny specjalistycznej także przy ujemnych wynikach.

# RZS rąk i nadgarstków

## Najczęstsze okolice



Nadgarstki, stawy śródręczno-paliczkowe i międzypaliczkowe bliższe.

## Wzorzec



Zajęcie obu rąk jest częste. Stawy przy paznokciach zwykle pozostają wolne.

## W badaniu



Sprawdź obrzęk stawów i trudności z zaciskaniem pięści.

# RZS stóp

## Gdzie boli?



**Często w przodostopiu, w okolicy stawów śródstopno-paliczkowych.**

## Co sprawdzić?



**Zbadaj tkliwość i obrzęk u podstawy palców.**

## W codziennym życiu



**Ból może utrudniać chodzenie i dobór obuwia.**

# Objawy pozastawowe RZS

## Skóra



Guzki podskórne mogą występować w okolicy łokci.

## Płuca



Przewlekła duszność lub suchy kaszel wymagają oceny, także pod kątem choroby śródmiąższowej płuc.

## Oko



Ból i zaczerwienienie oka z pogorszeniem widzenia wymagają pilnej oceny okulistycznej.

Moduł 2

# SERONEGATYWNE ZAPALENIE WIELOSTAWOWE

## Co oznacza seronegatywność?

W tym kontekście RF i anty-CCP są ujemne.



## Co porównać?

Oceń rozkład obrzęku, skórę, paznokcie i przebieg dolegliwości.



## Wniosek

Ujemne wyniki nie wykluczają RZS ani innych zapalnych chorób stawów.

# ŁUSZCZYCOWE ZAPALENIE STAWÓW

## SKÓRA I PAZNOKCIE



Szukaj łuszczycy, dołeczków w paznokciach i oddzielania się płytki.



## STAWY



Zapalenie może obejmować stawy palców, inne stawy obwodowe lub kręgosłup.

## PRZYCZEPY I PALCE



Zwróć uwagę na ból przyczepów ścięgien i obrzęk całego palca.

# ZAJĘCIE STAWÓW MIĘDZYPALICZKOWYCH DALSZYCH

## GDZIE PATRZEĆ?

Stawy międzypaliczkowe dalsze leżą najbliżej paznokci.

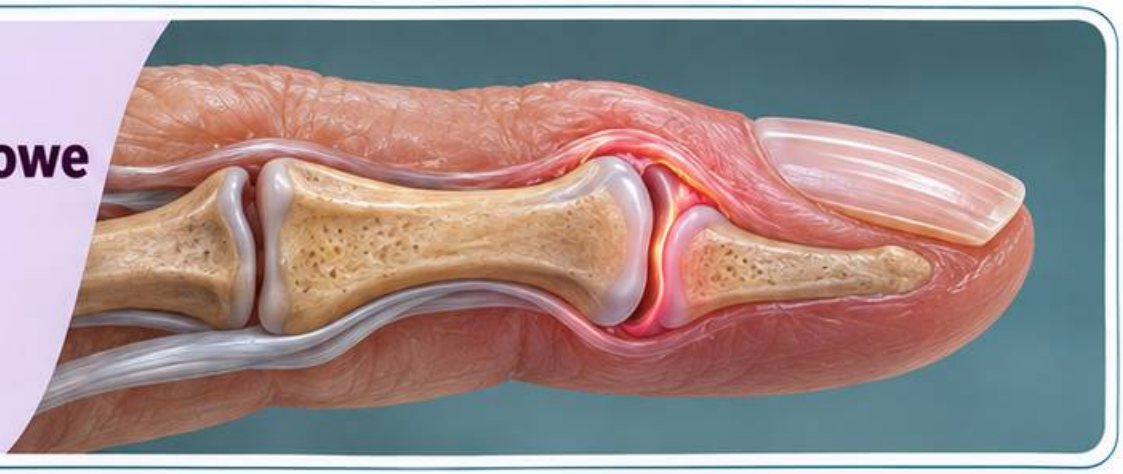

### WZORZEC ŁUSZCZYCOWY



Obrzęk stawu może współwystępować ze zmianą paznokcia.

### WZORZEC ZWYRODNIENIOWY



Twarde guzki kostne mogą wskazywać na chorobę zwyrodnieniową.

# PALEC KIEŁBASKOWATY

## OBRZĘK CAŁEGO PALCA



Oceń palec od podstawy po opuszkę i porównaj go z sąsiednimi.

## CO MOŻE BYĆ ZAJĘTE?



Stawy, pochewki ścięgien i tkanki miękkie.

## KONTEKST



To wskazówka w kierunku łuszczycowego zapalenia stawów. Uwzględnij też inne przyczyny.

# Choroba zwyrodnieniowa kolana

## OBJAWY



Ból często narasta przy obciążeniu. Sztywność po spoczynku zwykle jest krótka.

## OBRAZOWANIE



RTG może pokazać zwężenie szpary stawowej i osteofity.

## TYPOWY OBRAZ



Rozpoznanie kliniczne zwykle nie wymaga rutynowego RTG.

# CHOROBA ZWYRODNIENIOWA BIODRA



## LOKALIZACJA BÓLU

Częsta jest bolesność pachwiny podczas chodzenia. Ból może promieniować do uda lub kolana.



## BADANIE

Porównaj ruchomość obu bioder, zwłaszcza rotację wewnętrzną.



## FUNKCJA

Zapytaj o zakładanie skarpet i butów.

# Choroba zwyrodnieniowa rąk

## TYPOWE MIEJSCA



Stawy palców oraz podstawa kciuka.

## GUZKI KOSTNE



Mogą być widoczne przy końcowych lub środkowych stawach palców.

## FUNKCJA



Ból podstawy kciuka może utrudniać chwyt i odkręcanie słoików.

Moduł 2

# SEPTYCZNE ZAPALENIE STAWU

## STAN NAGŁY

### TYPOWY OBRAZ



Silny ból, obrzęk i ucieplenie stawu.

### GORĄCZKA



Brak gorączki nie wyklucza zakażenia.

### PŁYN STAWOWY



Pilna punkcja i posiew.

### KRYSZTAŁY

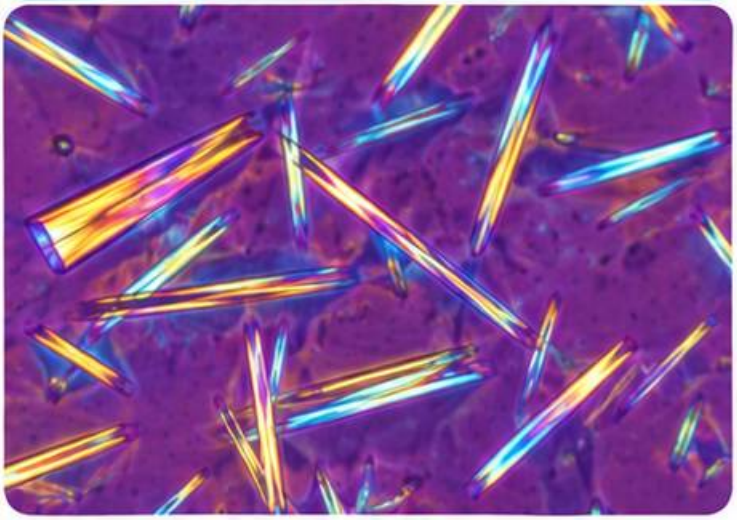

Ich obecność nie wyklucza zakażenia.

# Moduł 2

# Ostra dna moczanowa

## Napad



Silny ból i obrzęk często pojawiają się nagle. Typowe miejsce to podstawa palucha.

## Kwas moczowy



Prawidłowy wynik w czasie napadu nie wyklucza dny.

## Płyn stawowy



W razie wątpliwości badanie płynu pozwala wykryć kryształy moczanu sodu.

# Ostre zapalenie stawu w przebiegu CPPD



## TYPOWE MIEJSCA

Ostry napad często obejmuje kolano lub nadgarstek.



## PŁYN STAWOWY

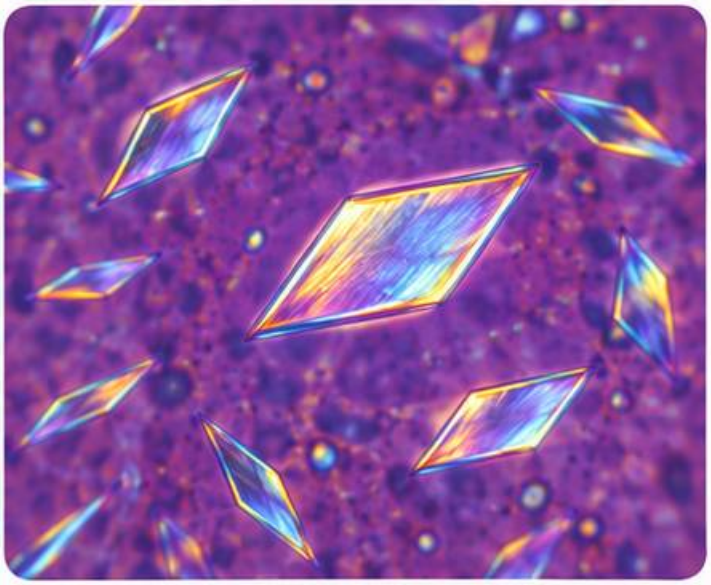

Szukaj kryształów pirofosforanu wapnia.

## OBRAZOWANIE

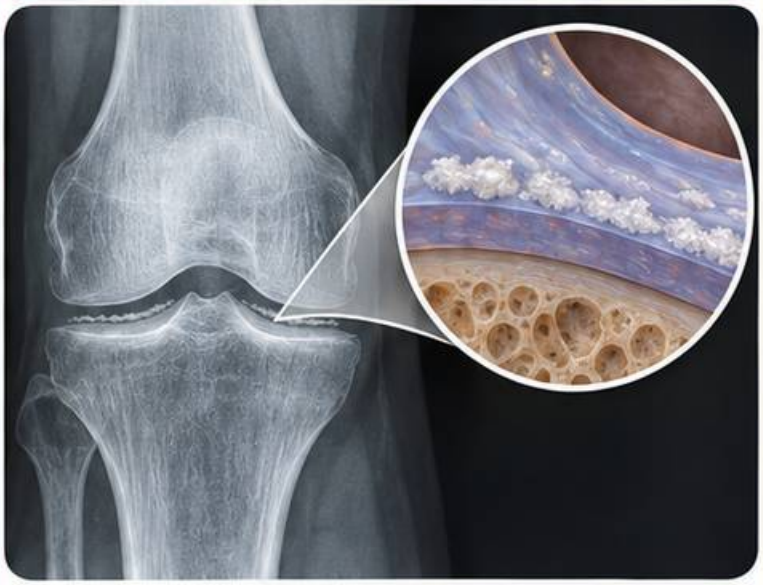

Zwapnienia chrząstki wspierają rozpoznanie. Ich brak nie wyklucza CPPD.

Moduł 2

# REAKTYWNE ZAPALENIE STAWÓW

## PO ZAKAŻENIU



Objawy stawowe mogą wystąpić w ciągu kilku tygodni po zakażeniu jelitowym lub moczowo-płciowym.

### ROZKŁAD



Częste jest zajęcie niewielu stawów kończyn dolnych.

### WSKAZÓWKI



Zapytaj o biegunkę, objawy moczowo-płciowe i ból pięt.

# WIRUSOWE ZAPALENIE STAWÓW



## PRZYKŁAD

Parwowirus B19 może wywołać obustronne bóle lub obrzęk stawów dłoni, stóp i kolan.

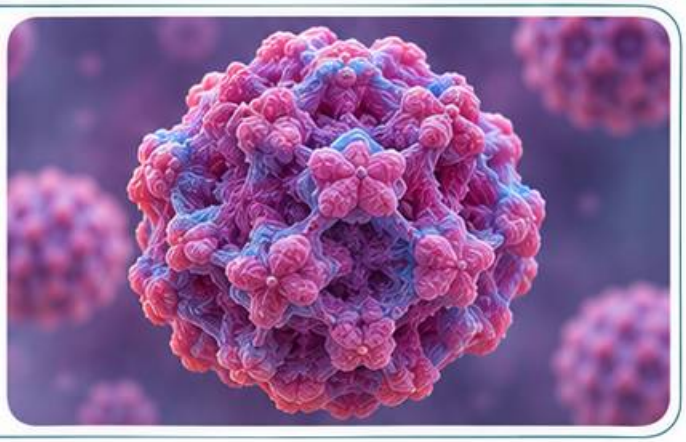

## WYWIAD



Zapytaj o gorączkę, wysypkę i niedawną infekcję.

## PRZEBIEG



Dolegliwości często ustępują w ciągu kilku tygodni. Utrzymujące się zapalenie wymaga dalszej oceny.

# BORELIOZOWE ZAPALENIE STAWÓW



## WZORZEC



Duży wysięk często obejmuje jedno kolano. Ból bywa mniejszy, niż sugeruje obrzęk.

## BADANIA



Przy uzasadnionym podejrzeniu zacznij od serologii w surowicy.

## UWAGA



Dodatnia serologia może odzwierciedlać przebyte zakażenie. Wynik oceń z objawami.

# NAWRACAJĄCE ZAPALENIE STAWÓW

## PODCZAS NAPADU



Zapisz, które stawy puchną, jak szybko i na jak długo.

## MIĘDZY NAPADAMI



Sprawdź, czy objawy i obrzęk ustępują całkowicie.

## PRZYCZYNY

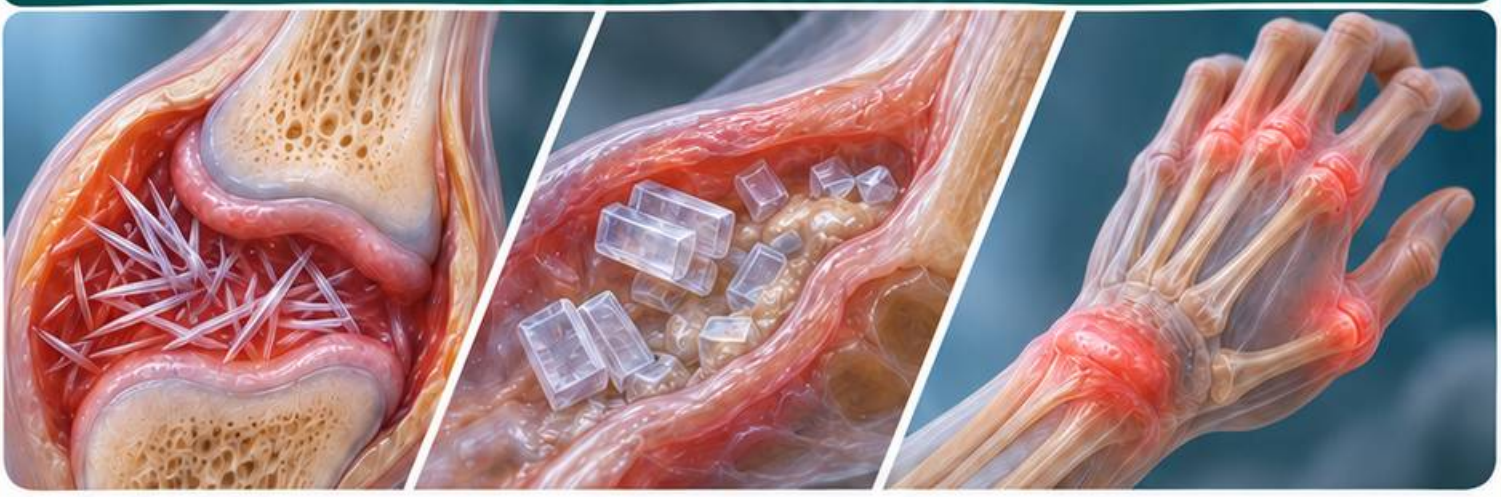

Weź pod uwagę dnę, CPPD i reumatyzm palindromiczny. W razie podejrzenia zakażenia potrzebna jest pilna ocena.

Moduł 2

# KRWAWIENIE DO STAWU



## OBJAWY

Nagły ból, obrzęk, uczucie napięcia i ograniczenie ruchu.

## WYWIAD



Zapytaj o uraz, skazę krwotoczną i leki przeciwkrzepliwe.

## UWAGA



Sam obrzęk nie odróżnia krwawienia od zakażenia lub innej przyczyny wysięku.

# WCZESNE ZAPALENIE NIEZRÓŻNICOWANE

## PIERWSZA OCENA



Zapalenie jest obecne, lecz obraz nie wskazuje jeszcze jednej choroby.

## RYZYKO UTRWALENIA



Uwzględnij liczbę obrzękniętych stawów, CRP lub OB, RF, anty-CCP i wyniki obrazowania.

## KOLEJNY KROK



Zaplanuj ocenę reumatologiczną i ponownie sprawdź rozkład zmian.

# PRZEWLEKŁE ZAPALENIE JEDNEGO STAWU

## OD CZEGO ZACZĄĆ?



Potwierdź, że obrzęk pochodzi ze stawu. Ustal czas trwania i związek z urazem.

## CO RÓŻNICOWAĆ?



Zakażenie, chorobę krystaliczną i inne zapalne przyczyny.

## CO POMAGA?



Dobierz obrazowanie i rozważ ocenę płynu stawowego, jeśli jest wysięk.

# Zapalenie stawów u dzieci



## Ocena pilna

Gorączka, silny ból stawu lub odmowa obciążania kończyny mogą wskazywać na zakażenie.



## Konsultacja specjalistyczna

Utrzymujący się obrzęk, sztywność poranna lub utykanie wymagają oceny pediatrycznej i rozważenia konsultacji reumatologicznej.

## Badanie

Porównaj chód, obrzęk i zakres ruchu po obu stronach.







# Moduł 3

# Spondyloartropatie i kręgosłup





Ból osiowy



Przyczepy ścięgniste



Badania obrazowe

# Zapalny ból krzyża

## Typowe wskazówki



Powolny początek, ból nocny i brak poprawy po odpoczynku.

## Zapytaj o ruch



Rozruszanie może przynieść ulgę.

## Co dalej?



Wzorzec bólu pomaga ocenić podejrzenie spondyloartropatii.

# OSIOWA SPONDYLOARTROPATIA

## BEZ ZMIAN W RTG

### CO OZNACZA NAZWA?



RTG nie pokazuje zmian spełniających kryteria postaci radiograficznej.

### CO MOŻE POMÓC?



Rezonans może ujawnić cechy zapalenia.

## WAŻNE

Prawidłowe RTG nie wyklucza choroby.

# ZZSK – postać radiograficzna

## GDZIE SZUKAĆ ZMIAN?

**W stawach krzyżowo-biodrowych, a u części osób również w kręgosłupie.**

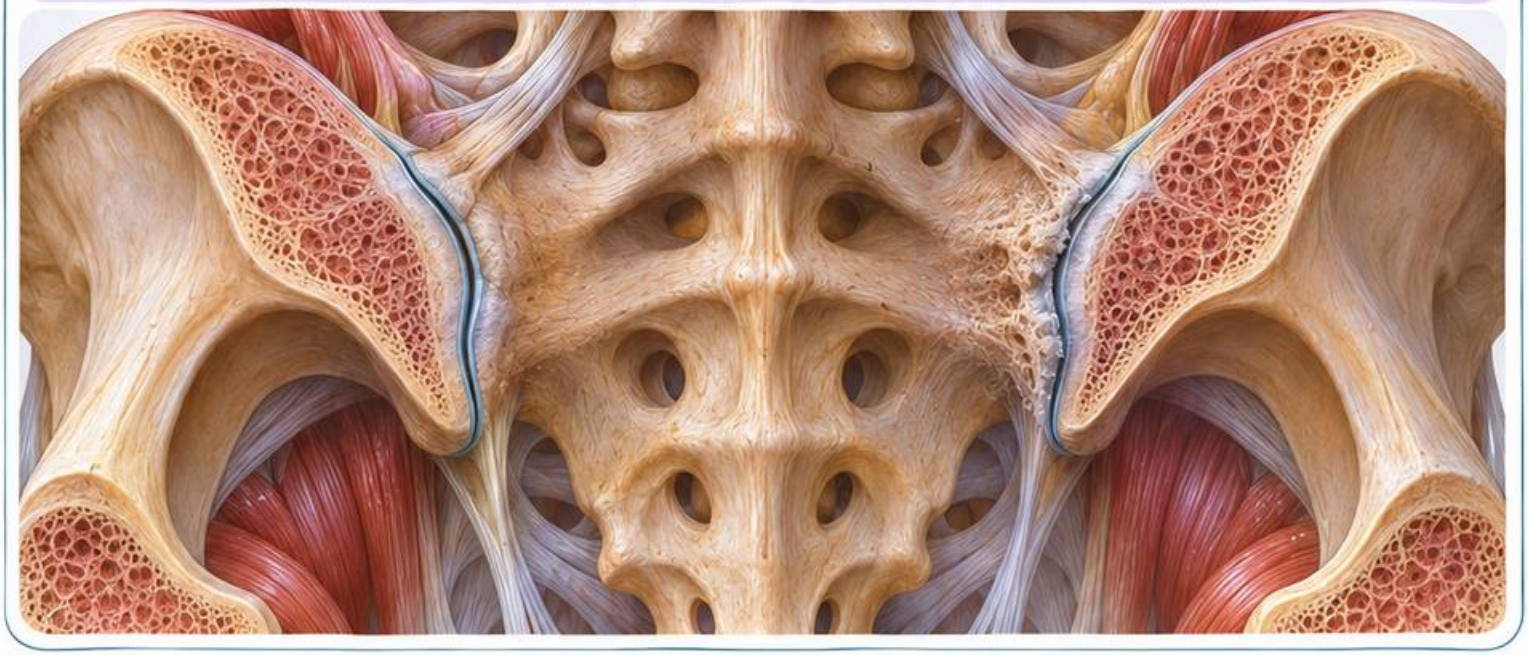

## CO OCENIA RTG?



**Cechy zmian strukturalnych stawów krzyżowo-biodrowych.**

## CO OCENIĆ KLINICZNIE?



**Ból, ruchomość oraz objawy poza kręgosłupem.**

# STAWY KRZYŻOWO-BIODROWE

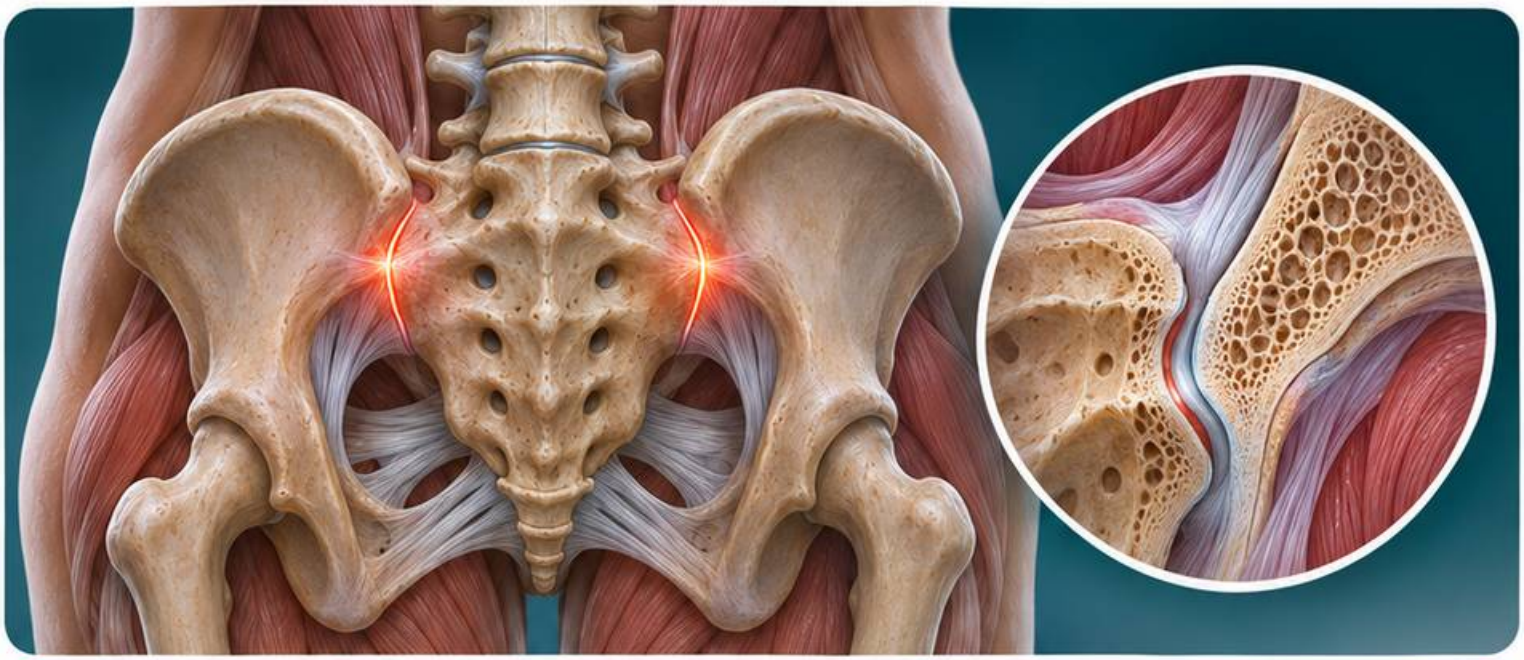

## GDZIE LEŻĄ?

Łączą kość krzyżową z kośćmi biodrowymi.

## GDZIE MOŻE BOLEĆ?



W dolnej części pleców lub w pośladkach.

## CO POMAGA RÓŻNICOWAĆ?



Wywiad, badanie i obrazowanie dobrane do podejrzenia.

# Ruchomość odcinka lędźwiowego



## Skłon do przodu



Zmodyfikowana próba Schobera ocenia zmianę odległości między punktami na skórze.

## Skłon w bok



Oceń obie strony i porównaj zakres ruchu.

**Porównuj wyniki z tej samej metody.**

# RUCHOMOŚĆ SZYI I KLATKI PIERSIOWEJ

## SZYJA



Sprawdź rotację w prawo i w lewo.

## KLATKA PIERSIOWA



Oceń różnicę obwodu między pełnym wdechem a wydechem.

**Zapisz sposób pomiaru, aby porównać kolejne wyniki.**

# ZAPALENIE PRZYCZEPÓW ŚCIĘGNISTYCH

## GDZIE POWSTAJE?



W miejscu przyczepu ścięgna lub więzadła do kości.

## JAK SIĘ OBJAWIA?



Ból i tkliwość mogą nasilać się przy ucisku lub ruchu.

## CO POMAGA?

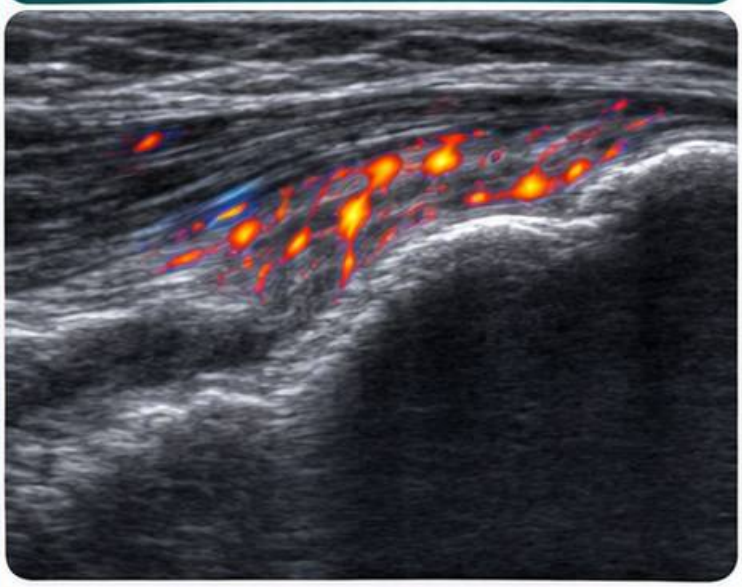

Oceń obciążenie i inne cechy spondyloartropatii. Pomocne bywa USG.

# PRZYCZEP ŚCIĘGNA ACHILLESA

## GDZIE BADAĆ?

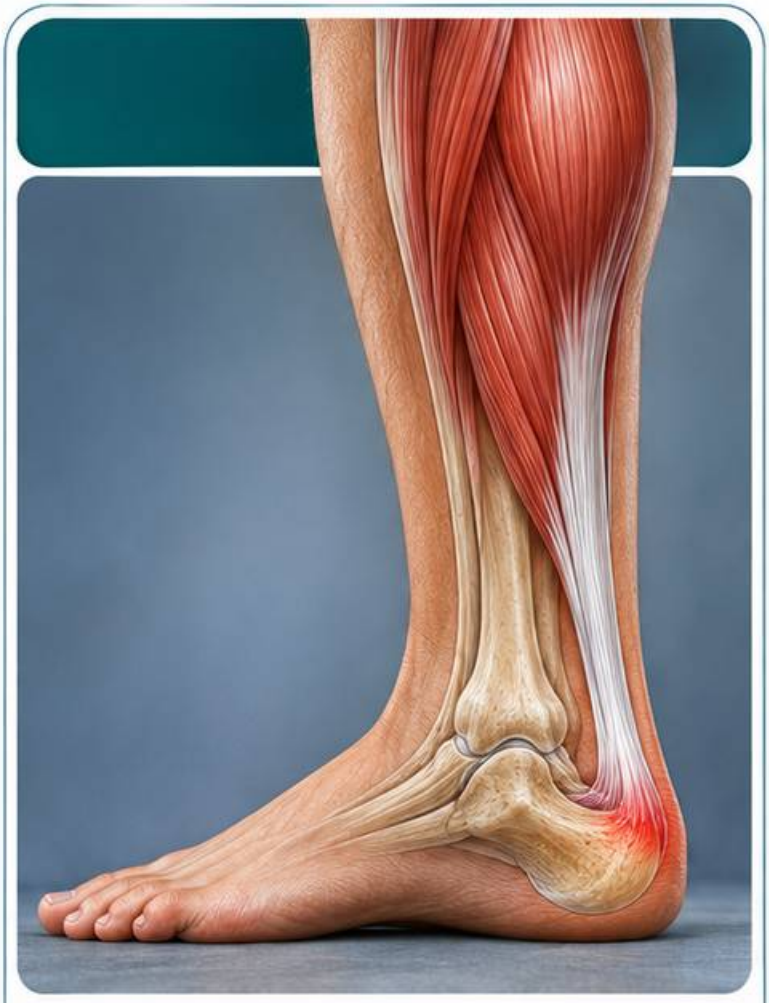

Z tyłu pięty, w miejscu przyczepu do kości piętowej.

## O CO ZAPYTAĆ?



O wysiłek, uraz i objawy w innych okolicach.

**Podobny ból może wynikać z przeciążenia lub zapalenia.**

# Obwodowa spondyloartropatia

## Czego szukać?





Zapalenia stawów, przyczepów lub całego palca.

## Typowy rozkład



Często asymetrycznie, z zajęciem kończyn dolnych.

## Pytaj o łuszczycę, choroby jelit i zapalenie błony naczyniowej oka.







# ZAPALENIE STAWÓW W CHOROBACH JELIT



## POSTAĆ OBWODOWA

Może obejmować kolana, kostki lub inne stawy.

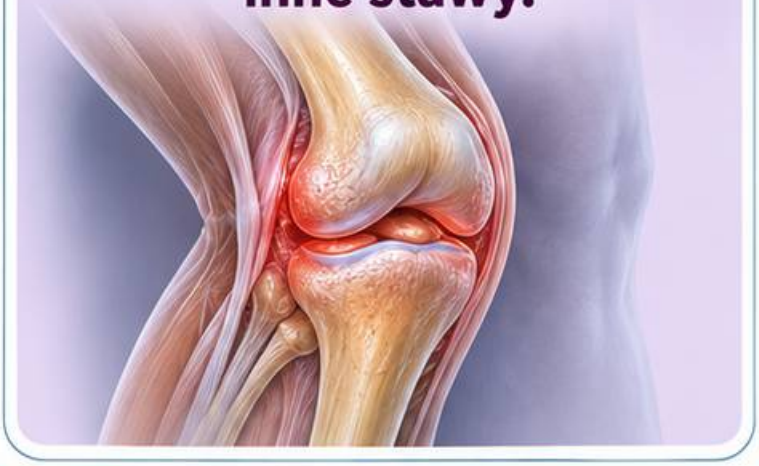

## POSTAĆ OSIOWA

Może zajmować kręgosłup i stawy krzyżowo-biodrowe.



**Objawy stawowe nie zawsze zmieniają się razem z jelitowymi.**

# ŁUSZCZYCOWA CHOROBA OSIOWA

## CO MOŻE BYĆ ZAJĘTE?



**Kręgosłup, stawy krzyżowo-biodrowe lub obie okolice.**

## CO SPRAWDZIĆ POZA KRĘGOSŁUPEM?

**Skórę, paznokcie, stawy obwodowe i przyczepy.**



## INTERPRETUJ OBRAZOWANIE RAZEM Z OBJAWAMI.

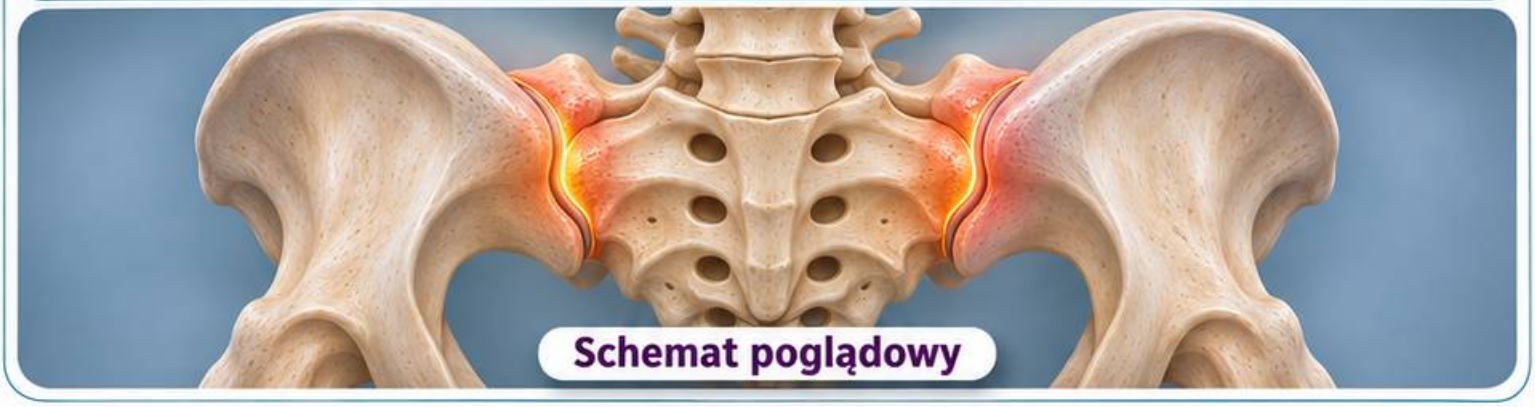

# OSTRE ZAPALENIE BŁONY NACZYNIOWEJ OKA

## TYPOWY SYGNAŁ





**Ból oka, zaczerwienienie i światłowstręt.**

## MOŻLIWY DODATKOWY OBJAW



**Pogorszenie ostrości widzenia.**

**Przy podejrzeniu potrzebna jest ocena okulistyczna tego samego dnia.**



# RTG STAWÓW KRZYŻOWO-BIODROWYCH

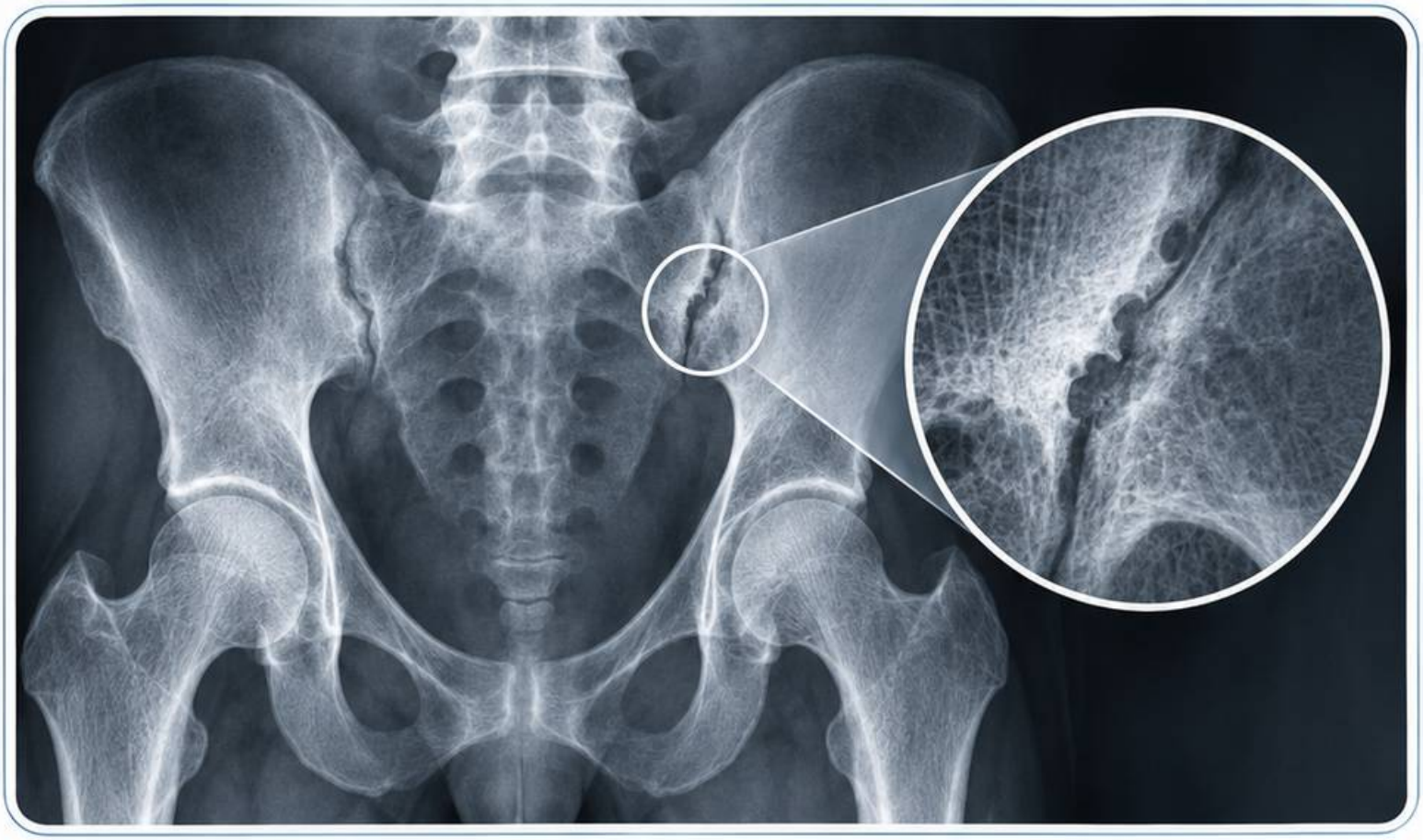

## CO POKAZUJE?

Zmiany strukturalne, np. nadżerki i sklerotyzację.

## CO OGRANICZA OCENĘ?

Wczesne zapalenie może nie być widoczne.

**Przy utrzymującym się podejrzeniu rozważa się MRI.**

# MRI STAWÓW KRZYŻOWO-BIODROWYCH

## CECHY AKTYWNOŚCI





Sekwencje czułe na płyn pomagają ocenić obrzęk szpiku.

## CECHY STRUKTURALNE

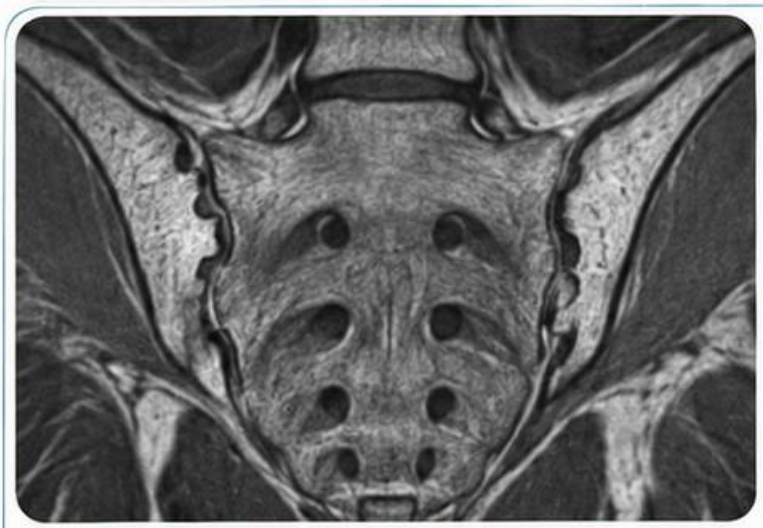



Obrazy T1 pomagają ocenić m.in. nadżerki.

**Wynik odczytuj w kontekście klinicznym.**

Schemat poglądowy

# Zmiany przeciążeniowe na MRI

## CO MOŻE PRZYPOMINAĆ ZAPALENIE?



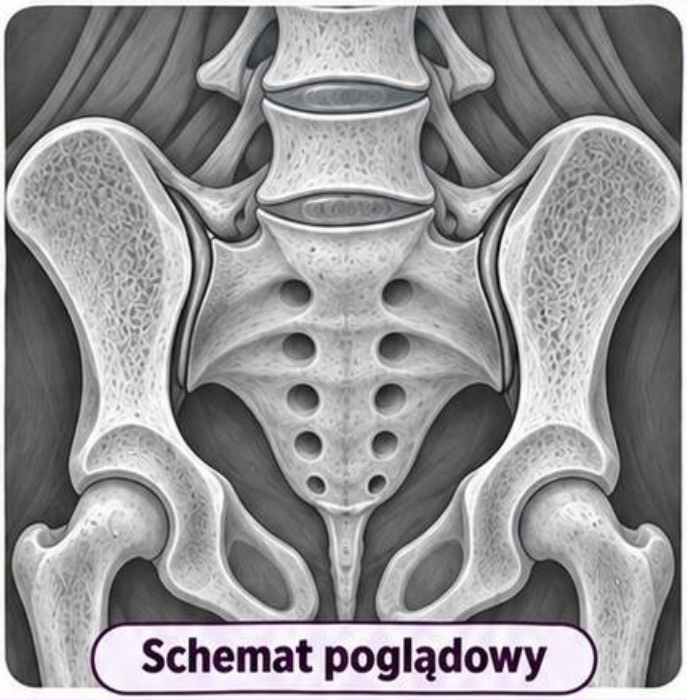

Schemat poglądowy



**Obrzęk szpiku po przeciążeniu lub po porodzie.**

## CO POMAGA W OCENIE?







**Położenie, rozległość zmian i wywiad kliniczny.**

## Sam obrzęk szpiku nie rozstrzyga.

# HLA-B27 w kontekście klinicznym

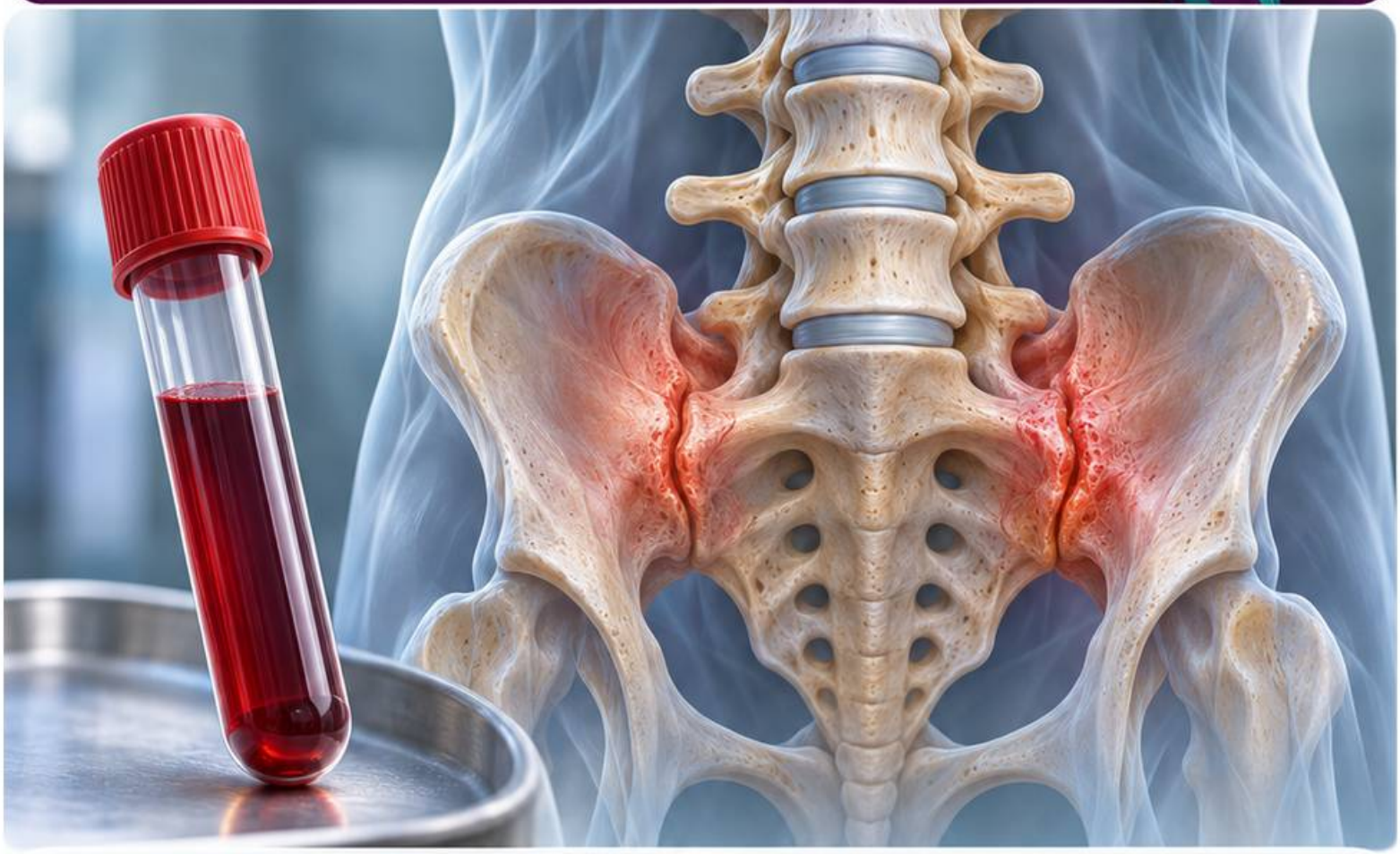

## WYNIK DODATNI

Wspiera podejrzenie przy zgodnych objawach.

## WYNIK UJEMNY

Nie wyklucza spondyloartropatii.

## OCEŃ CAŁOŚĆ

Połącz wynik z wywiadem, badaniem i obrazowaniem.

# SYGNAŁY ALARMOWE W BÓLU KRĘGOSŁUPA

## NATYCHMIASTOWA OCENA

**Nowe zaburzenia oddawania moczu lub czucia w kroczu.**

## PILNA OCENA

**Gorączka z silnym bólem pleców lub podejrzenie złamania.**



**Szukaj przyczyny, zwłaszcza przy nowych objawach.**

# Moduł 4

# Układowe choroby autoimmunologiczne





Objawy narządowe



Badania laboratoryjne



Autoprzeciwciała

# TOCZEŃ RUMIENIOWATY UKŁADOWY

## CO ZWRACA UWAGĘ?



Zmiany skórne, dolegliwości stawowe i nieprawidłowości w morfologii.

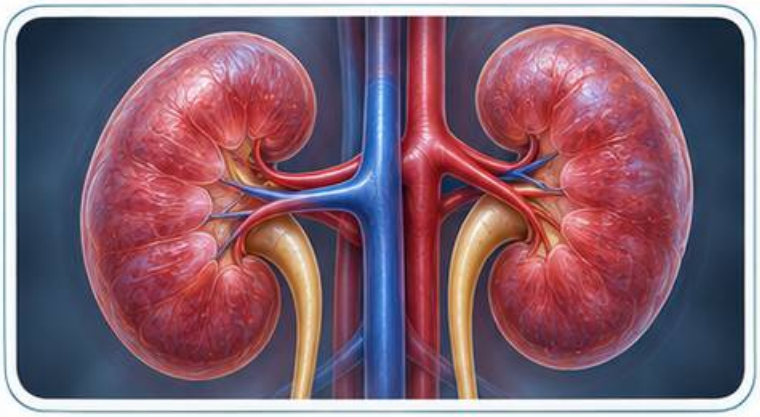



## JAKIE BADANIA POMAGAJĄ?

ANA, przeciwciała swoiste, C3 i C4 oraz badanie moczu.

**Szukaj zajęcia narządów, nawet przy niewielkich dolegliwościach.**

# ZMIANY SKÓRNE W TOCZNIU

## RUMIEŃ NA TWARZY



Może obejmować policzki i grzbiet nosa.

## ZMIANY KRĄŻKOWE



Mogą pozostawiać blizny i przebarwienia.



**Oceń rozmieszczenie zmian, reakcję na słońce i objawy poza skórą.**

# ZAJĘCIE STAWÓW W TOCZNIU

## JAKIE OBJAWY?



**Ból, poranna sztywność lub obrzęk stawów.**

## GDZIE SZUKAĆ?



**Często w drobnych stawach rąk i nadgarstkach.**

**Obraz może przypominać RZS. Oceń skórę, morfologię i mocz.**

# TOCZNIOWE ZAPALENIE NEREK

**Może długo nie dawać objawów.**

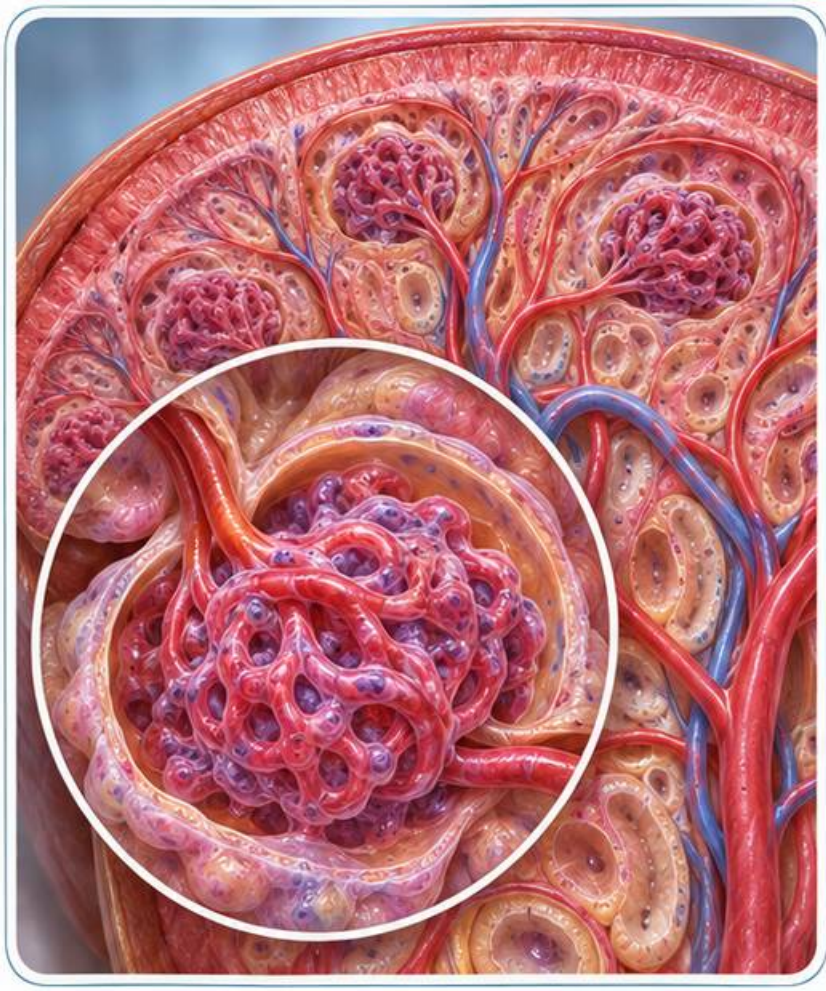



## CZEGO SZUKAĆ?

Białkomoczu, krwinkomoczu i pogorszenia filtracji.

## CO OCENIĆ?

Mocz, kreatyninę, eGFR, ciśnienie, C3, C4 i anty-dsDNA.

**Podejrzenie zajęcia nerek wymaga szybkiej oceny.**

# CYTOPENIE W TOCZNIU

## MORFOLOGIA



**Sprawdź hemoglobinę, leukocyty i płytki.**

## MOŻLIWE PRZYCZYNY

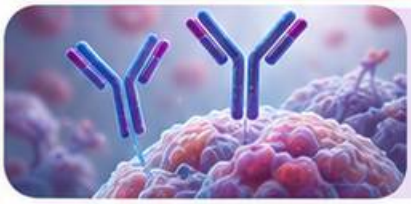

**Aktywność tocznia, leki i zakażenia mogą dawać podobny obraz.**



**Spadek hemoglobiny wymaga oceny przyczyny, w tym możliwości hemolizy.**

# ZESPÓŁ ANTYFOSFOLIPIDOWY

## OBRAZ KLINICZNY



Zakrzepica lub określone powikłania położnicze.

## BADANIA



Antykoagulant toczniowy, antykardiolipinowe i anty-β2GPI.

**Potwierdź utrzymywanie się przeciwciał w odstępie co najmniej 12 tygodni.**

# ZESPÓŁ SJÖGRENA

## TYPOWY OBRAZ



**Suchość oczu lub ust, czasem z bólem i zmęczeniem.**

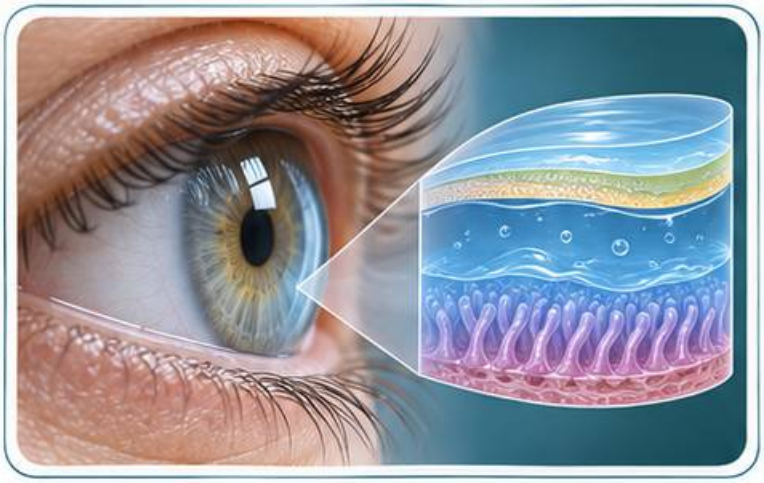



## CO POMAGA W OCENIE?

**Anty-SSA, testy łzowe i ocena wydzielania śliny.**

**Sprawdź leki i poszukaj objawów poza gruczołami.**

# SUCHOŚĆ OKA

## O co zapytać?

**Pieczenie, uczucie piasku pod powiekami i zmienne widzenie.**

## Badanie okulistyczne



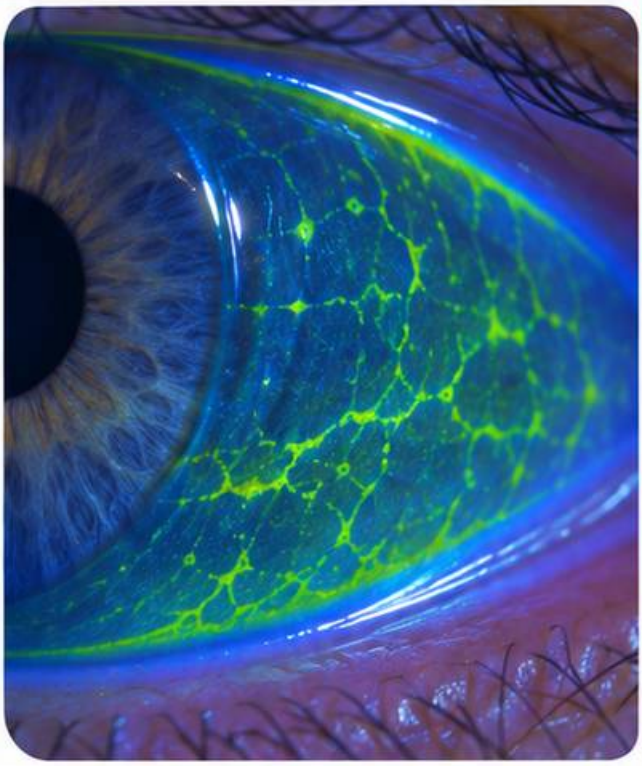

**Test Schirmera ocenia wydzielanie łez, a barwienie pomaga ocenić powierzchnię oka.**

**Silny ból oka lub nagłe pogorszenie widzenia wymaga pilnej oceny.**

# SUCHOŚĆ JAMY USTNEJ

## WSKAZÓWKI



Potrzeba popijania suchego jedzenia i nawracająca próchnica.

## CO OCENIĆ?



Stan jamy ustnej, leki i wydzielanie śliny.



Przy nowym powiększeniu ślinianki potrzebna jest ocena.

# Objawy układowe zespołu Sjögrena

## Poza gruczołami



Choroba może zajmować stawy, płuca, nerwy lub nerki.







## Nowe dolegliwości

Przewlekły kaszel, duszność lub zaburzenia czucia wymagają oceny.

Nowe powiększenie ślinianki wymaga szybkiej diagnostyki.

# Twardzina układowa

## Na co zwrócić uwagę?



Objaw Raynauda, obrzęk palców i pogrubienie skóry.

## Co pomaga?





Kapilaroskopia i badania swoistych autoprzeciwciał.

## Oceń płuca, krążenie płucne i nerki zgodnie z ryzykiem.



# POSTACIE SKÓRNE TWARDZINY

## POSTAĆ OGRANICZONA



**Pogrubienie skóry dystalnie od łokci i kolan. Może obejmować twarz.**

## POSTAĆ UOGÓLNIONA



**Zmiany mogą obejmować okolice proksymalne lub tułów.**

**W OBU POSTACIACH OCENIAJ NARZĄDY WEWNĘTRZNE.**

# OBJAW RAYNAUDA

## CO WIDAĆ?



Napadowe blednięcie, sinienie lub zaczerwienienie palców.

## CO WYZWALA?



Najczęściej zimno lub stres.

## CO SUGERUJE POSTAĆ WTÓRNĄ?



Owrzodzenia, asymetria lub nieprawidłowa kapilaroskopia.

# Kapilaroskopia

## Co ocenia?

**Naczynia włosowate wału paznokciowego.**

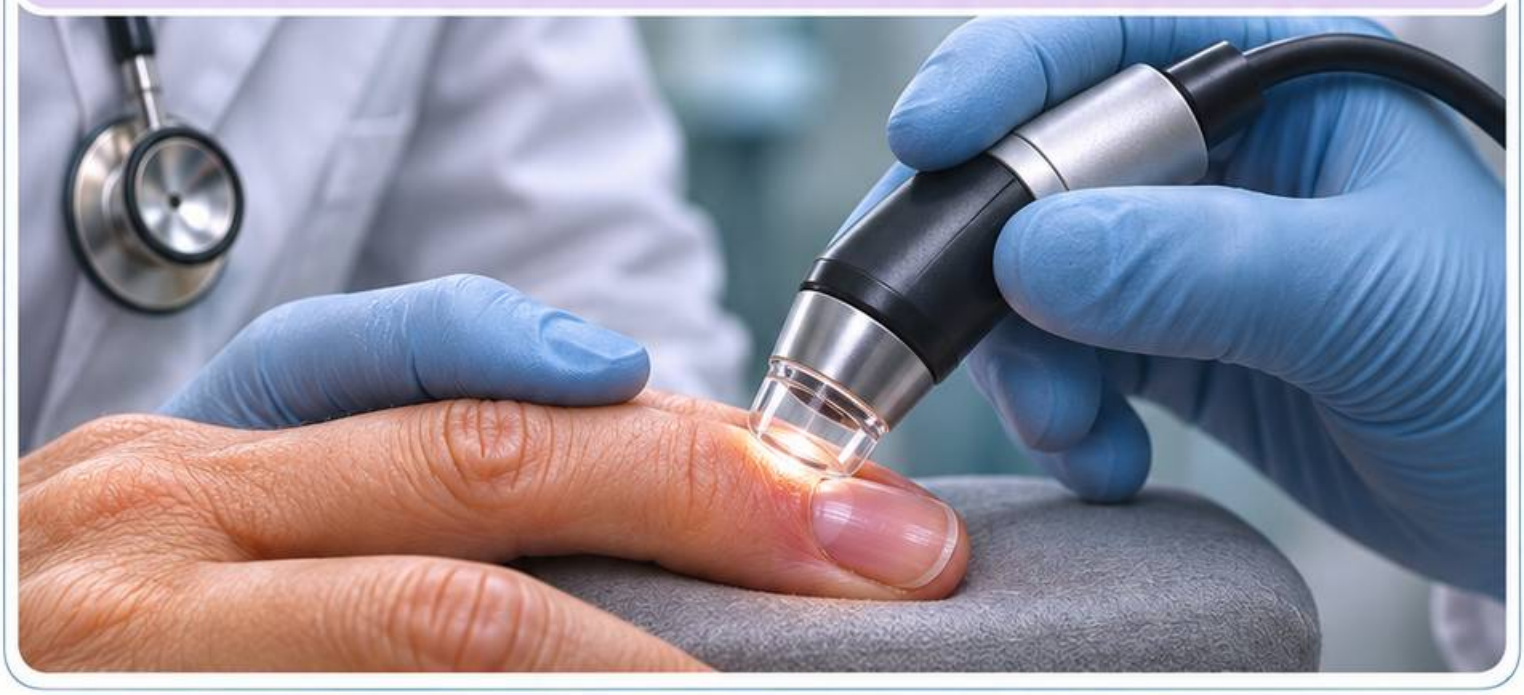

## Co może budzić podejrzenie?

**Powiększone pętle, mikrowylewy lub ubytek naczyń.**







**Wynik połącz z objawem Raynauda i badaniami autoprzeciwciał.**



# Choroba śródmiąższowa płuc



## Możliwe objawy

Suchy kaszel lub duszność przy wysiłku.

## Ocena

Tomografia wysokiej rozdzielczości i badania czynnościowe płuc.





## Monitorowanie

Porównuj objawy i wyniki badań w czasie.



# Nadciśnienie płucne w twardzinie



## Sygnał

Narastająca duszność lub spadek tolerancji wysiłku.



## Badania przesiewowe

Mogą obejmować echo serca, DLCO i NT-proBNP.



## Potwierdzenie

Wymaga specjalistycznej oceny, zwykle z cewnikowaniem prawego serca.

# Przełom nerkowy w twardzinie

## Stan nagły



**Podejrzewaj przy nagłym wzroście ciśnienia i pogorszeniu czynności nerek.**

## Objawy towarzyszące







**Mogą wystąpić ból głowy, zaburzenia widzenia lub duszność.**

**Potrzebna jest natychmiastowa ocena.**

**Przełom może wystąpić bez znacznego wzrostu ciśnienia.**

# IDIOPATYCZNE MIOPATIE ZAPALNE

## NA CO ZWRÓCIĆ UWAGĘ?



Osłabienie mięśni blisko tułowia, np. trudność przy wstawaniu.

## BADANIA



CK, autoprzeciwciała i dalsze badania zależnie od obrazu.





Oceń też skórę, oddychanie i połykanie.

# ZESPÓŁ ANTYSYNTETAZOWY

## TYPOWE SKŁADOWE



Choroba śródmiąższowa płuc, zapalenie mięśni lub stawów.

## CO MOŻE TOWARZYSZYĆ?





Objaw Raynauda lub szorstka skóra palców.

## BADANIA



Przeciwciała antysyntetazowe, np. anty-Jo-1, wspierają ocenę.

# MIESZANA CHOROBA TKANKI ŁĄCZNEJ

## WCZESNE WSKAZÓWKI



**Objaw Raynauda i obrzęk palców.**

### WYNIK POMOCNICZY

**Anty-U1-RNP przy zgodnych objawach.**

### CO OCENIĆ?

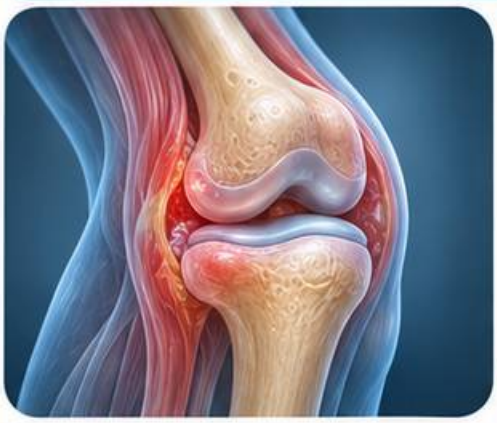





**Stawy, mięśnie, płuca i ryzyko nadciśnienia płucnego.**

# Zespoły nakładania

## Co oznacza pojęcie?

**U jednej osoby współwystępują cechy różnych chorób tkanki łącznej.**



## Jak je oceniać?



**Zapisz cechy każdej choroby i zajęte narządy.**

**Obraz może się zmieniać. Zaplanuj obserwację.**

# DOBÓR BADAŃ AUTOPRZECIWCIAŁ



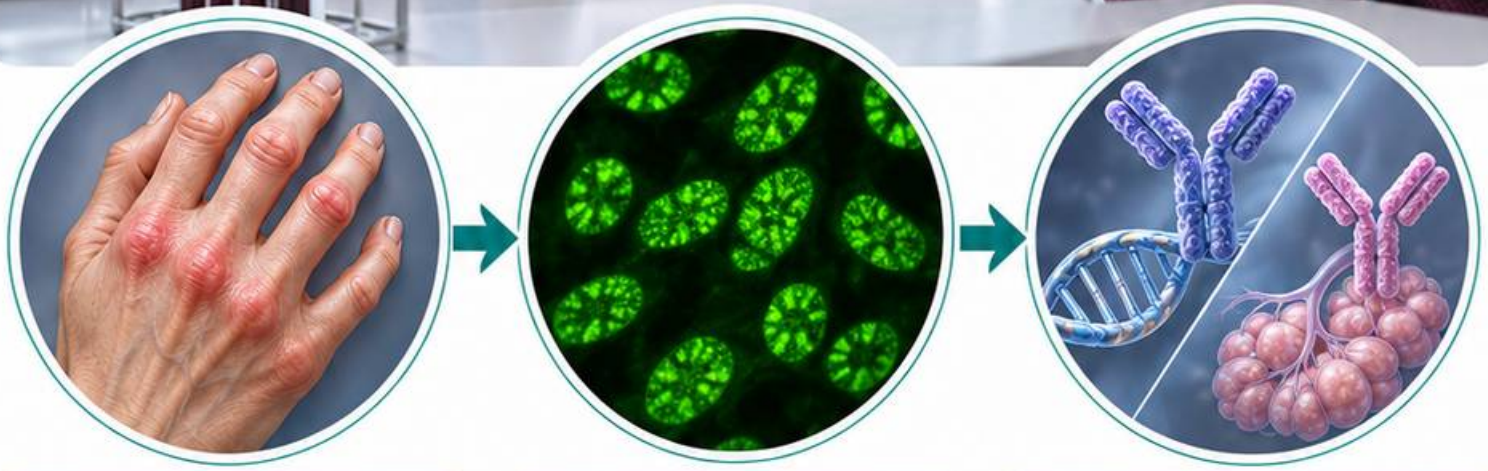

**Zacznij od objawów.**

**ANA może pomóc przy podejrzeniu choroby układowej.**

**Dobierz test swoisty do obrazu klinicznego.**

**Przykład: anty-dsDNA przy podejrzeniu tocznia, anty-SSA przy typowej suchości.**

# Moduł 5

# Zapalenia naczyń

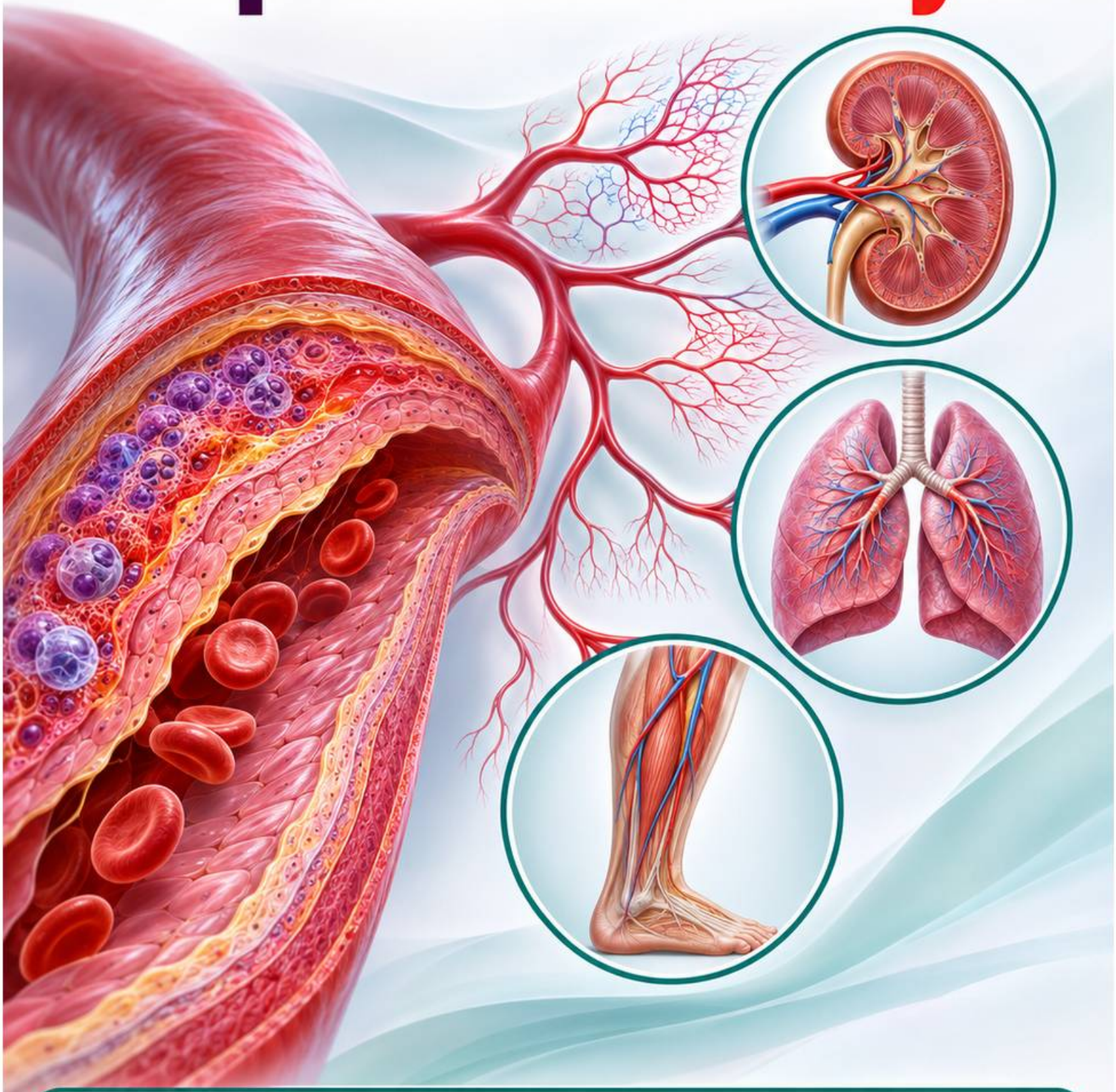

## Kaliber naczynia i zajęcie narządów

# DUŻE, ŚREDNIE I MAŁE NACZYNIA

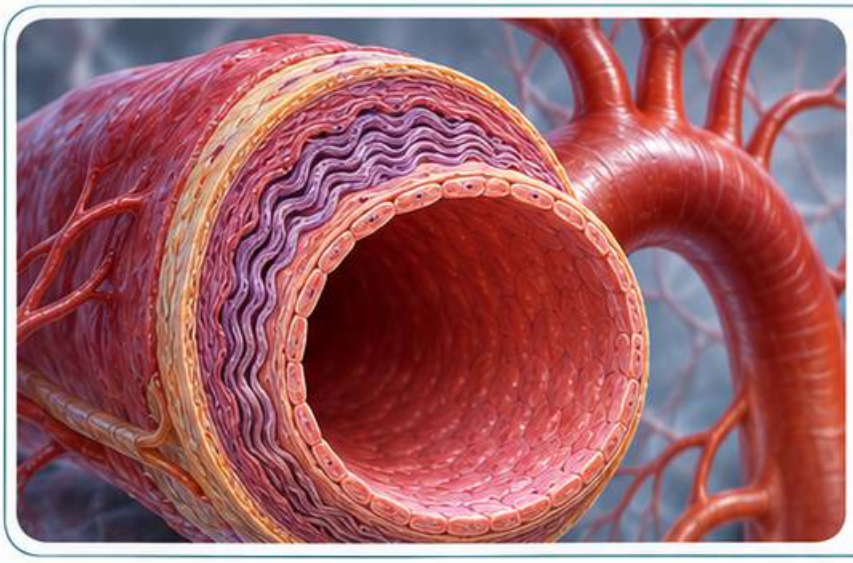

## DUŻE NACZYNIA

Aorta i jej główne odgałęzienia. Przykłady: zapalenie tętnic Takayasu i olbrzymiokomórkowe zapalenie tętnic.

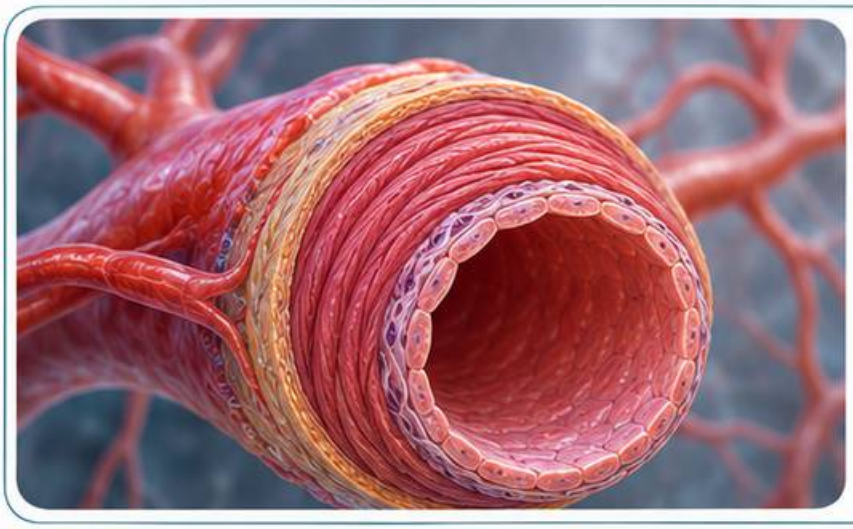

## ŚREDNIE NACZYNIA

Tętnice zaopatrujące narządy. Przykłady: guzkowe zapalenie tętnic i choroba Kawasaki.

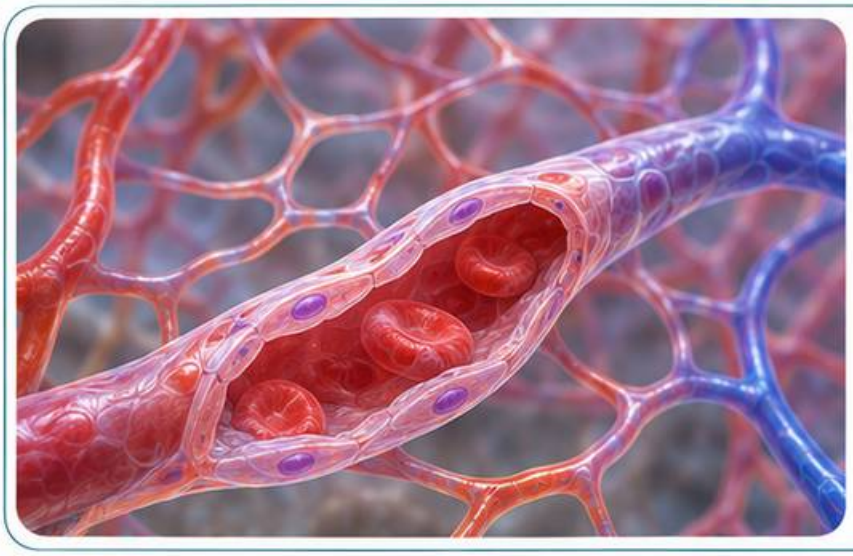

## MAŁE NACZYNIA

Tętniczki, kapilary i żyłki. Przykłady: zapalenia związane z ANCA lub IgA.

**Podział według dominującego kalibru. Zakresy mogą się nakładać.**

# Olbrzymiokomórkowe zapalenie tętnic

## Wzorzec po 50. roku życia



Nowy ból głowy, tkliwość skóry głowy lub ból żuchwy podczas żucia.

## Badania



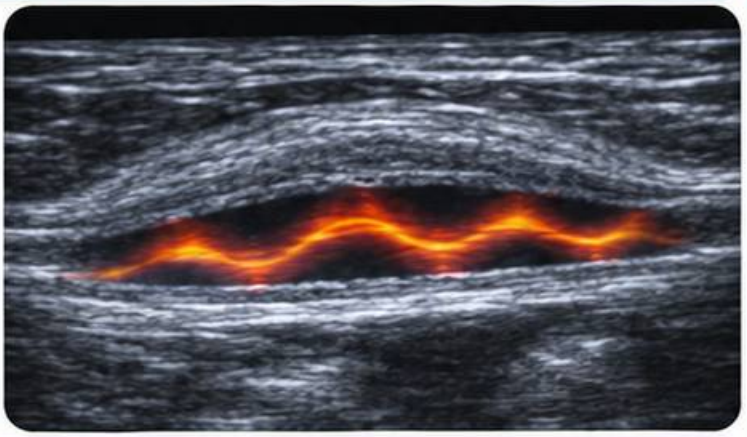

USG tętnic skroniowych i pachowych. W wybranych sytuacjach biopsja tętnicy skroniowej.

**Nagłe zaburzenia widzenia wymagają natychmiastowej oceny.**

# ZAPALENIE TĘTNIC TAKAYASU

## GDZIE SZUKAĆ ZMIAN?

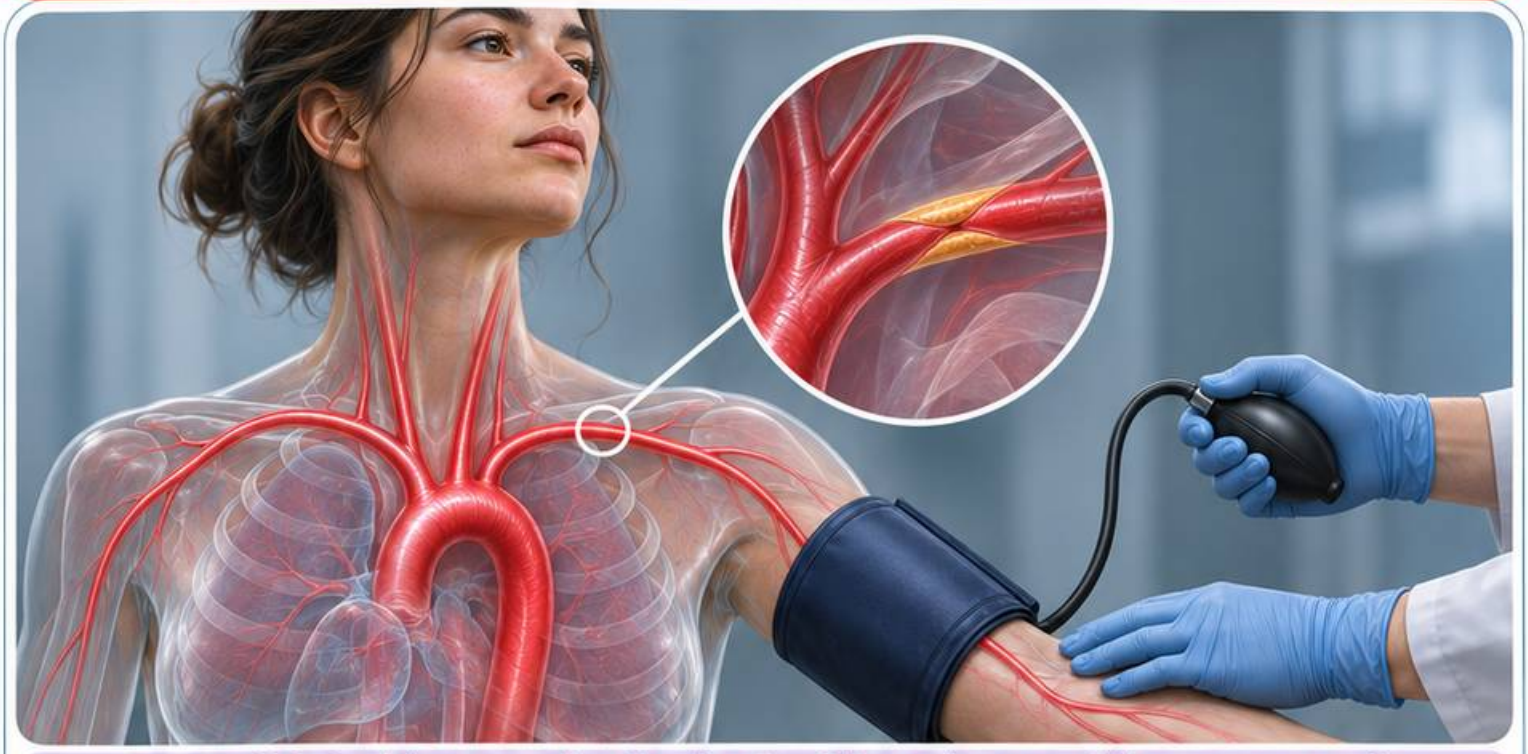

Aorta i jej główne odgałęzienia. Choroba zwykle zaczyna się u młodszych dorosłych.

## CO ZWRACA UWAGĘ?



Chromanie ręki, osłabione tętno lub różnica ciśnienia między ramionami.

## OBRAZOWANIE



Rezonans magnetyczny naczyń pomaga ocenić ścianę i światło tętnic.

# GUZKOWE ZAPALENIE TĘTNIC

## WZORZEC

**Ból brzucha, siność siateczkowata, guzki skórne lub asymetryczna neuropatia.**

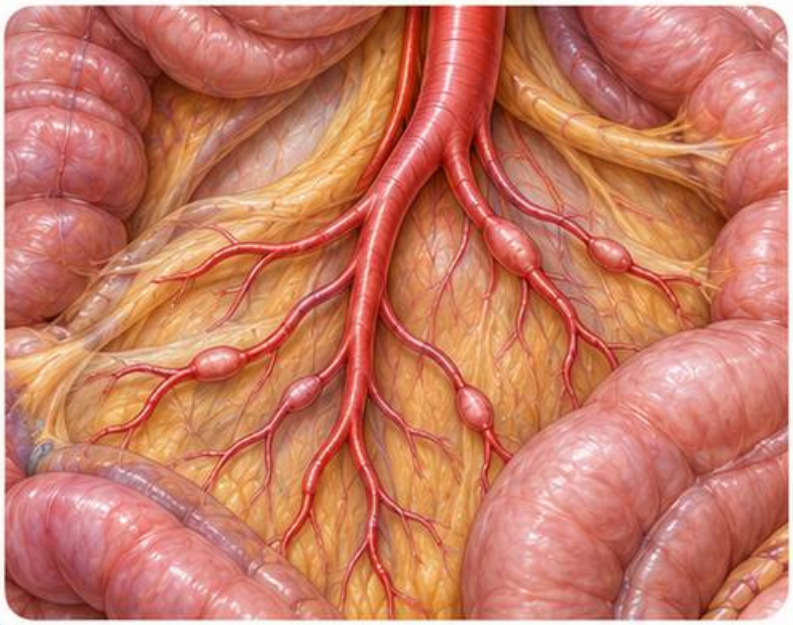



## NERKI

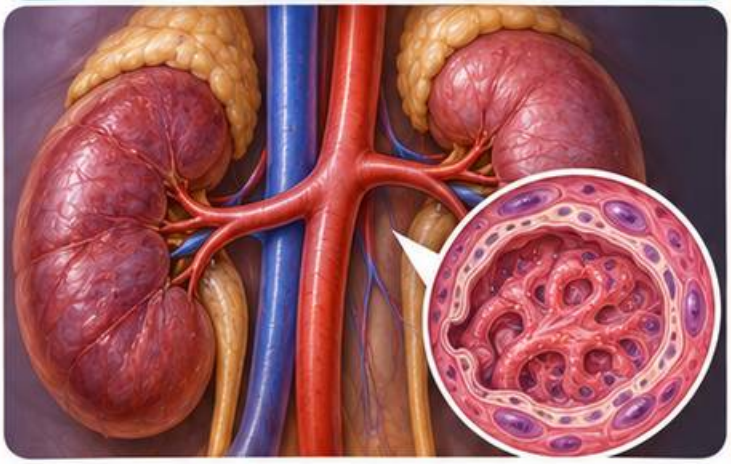

**Niedokrwienie może powodować nadciśnienie. Kłębuszkowe zapalenie nerek sugeruje inny proces.**

## BADANIA



**Obrazowanie tętnic trzewnych lub biopsja objawowej tkanki, zależnie od obrazu.**

Moduł 5

# CHOROBA KAWASAKI

## U dziecka z gorączką





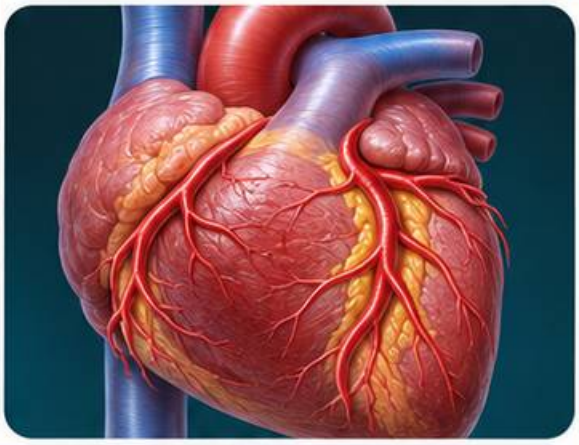

**Zaczerwienione spojówki bez ropnej wydzieliny, zmiany w jamie ustnej, wysypka lub zmiany dłoni i stóp.**

## DLACZEGO PILNIE?

**Zapalenie może uszkodzić tętnice wieńcowe.**

## BADANIE



**Echokardiografia pomaga ocenić tętnice wieńcowe. Potrzebna jest pilna ocena pediatryczna.**

# ZIARNINIAKOWATOŚĆ Z ZAPALENIEM NACZYŃ

## GPA

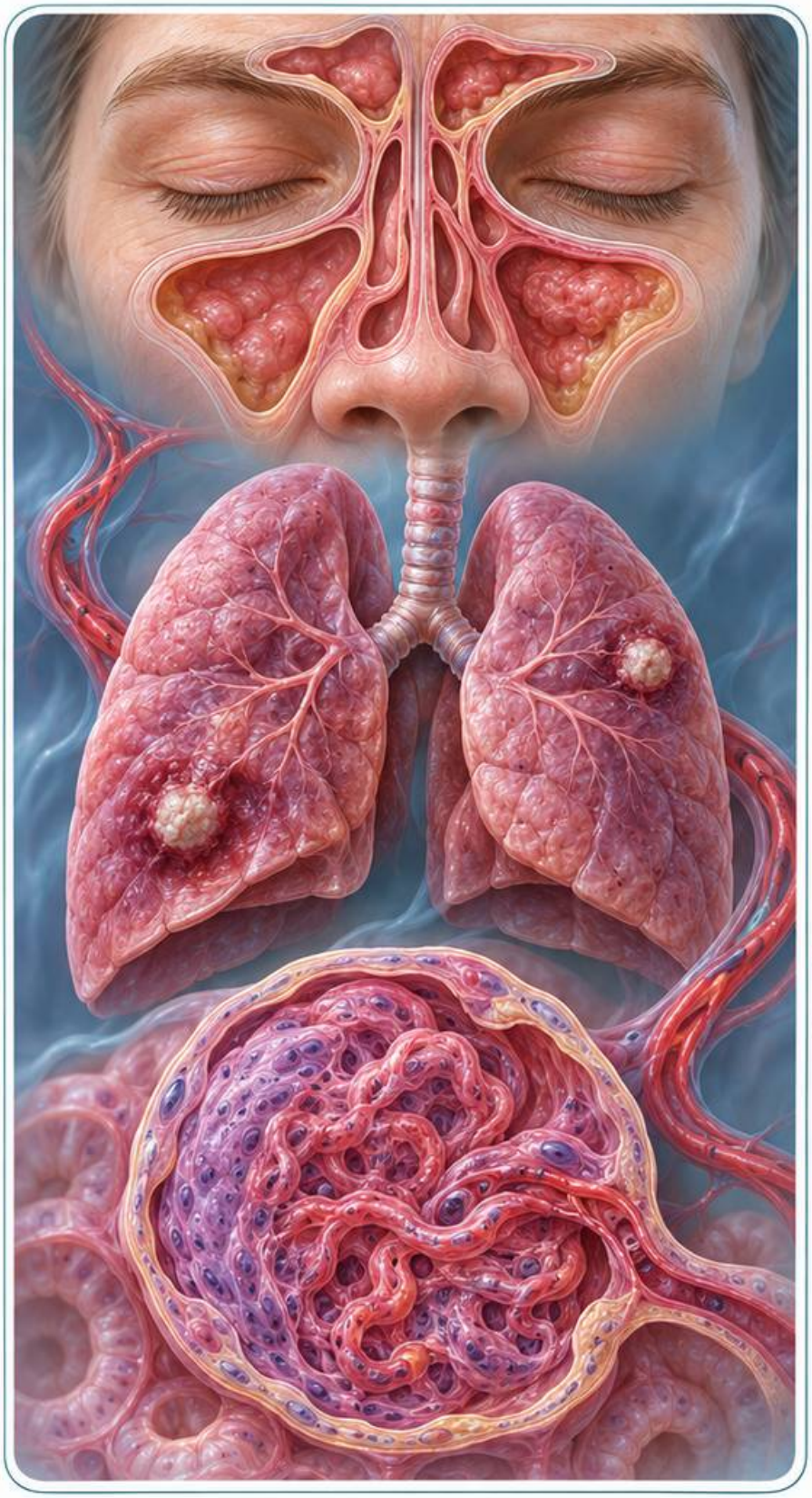

Przewlekłe objawy z nosa lub zatok, guzki płucne i kłębuszkowe zapalenie nerek.

### BADANIA

PR3-ANCA często wspiera rozpoznanie. Zbadaj mocz i czynność nerek.

**Krwioplucie lub szybko rosnąca kreatynina wymagają pilnej oceny.**

# MIKROSKOPOWE ZAPALENIE NACZYŃ

## MPA





**Kłębuszkowe zapalenie nerek, czasem z krwawieniem pęcherzykowym.**

## BADANIA



**MPO-ANCA często wspiera rozpoznanie. Szukaj krwinkomoczu i białkomoczu.**

**Duszność i pogorszenie czynności nerek wymagają pilnej oceny.**

# EOZYNOFILOWA ZIARNINIAKOWATOŚĆ Z ZAPALENIEM NACZYŃ

## EGPA



**Astma, eozynofilia i objawy z zatok. Może dołączyć asymetryczna neuropatia.**

## BADANIA

**Oceń liczbę eozynofilów i zajęcie narządów. ANCA mogą być ujemne.**

**Nowa duszność lub ból w klatce piersiowej wymagają pilnej oceny.**

# ZAPALENIE NACZYŃ ZWIĄZANE Z IgA

## WZORZEC



Wyczuwalna plamica na nogach, bóle stawów lub brzucha.

## NERKI

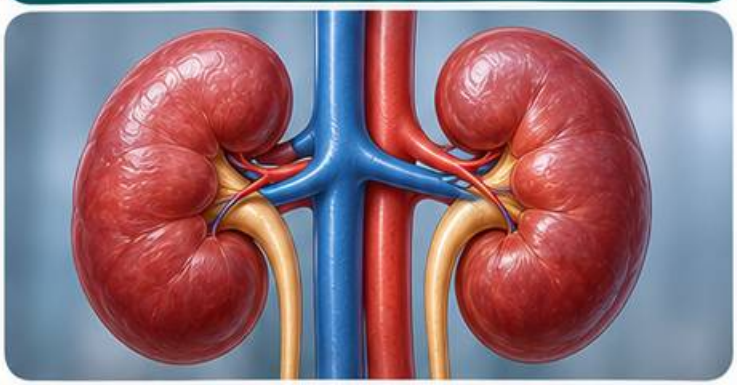

Krwinkomocz i białkomocz mogą ujawnić zajęcie nerek.

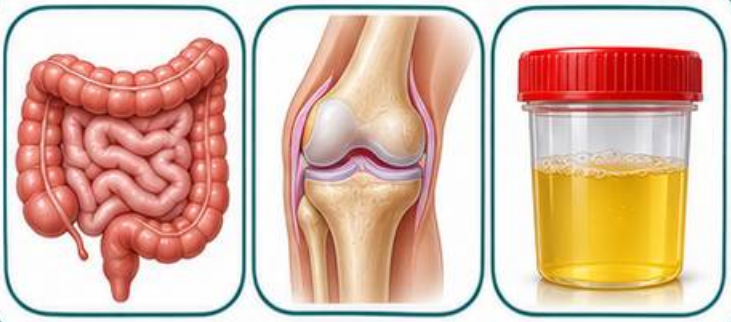

## MONITORUJ



Oceń mocz, ciśnienie tętnicze i czynność nerek.

Moduł 5

# KRIOGLOBULINEMICZNE ZAPALENIE NACZYŃ

## WZORZEC





Plamica, bóle stawów, neuropatia lub zajęcie nerek.

## BADANIA



Krioglobuliny w surowicy i niskie C4 wspierają rozpoznanie.

## SZUKAJ PRZYCZYNY

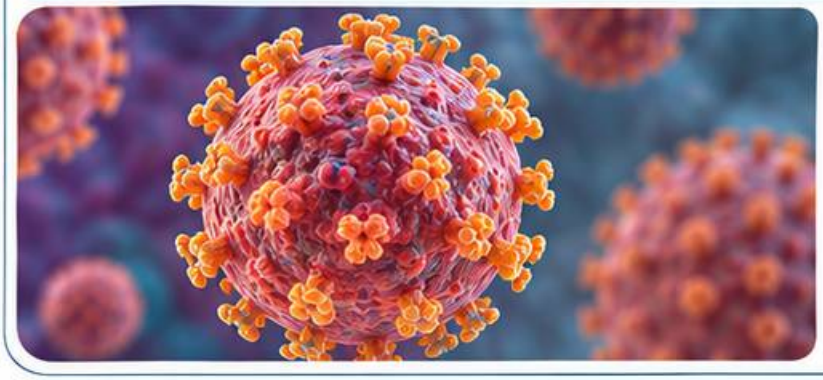

Uwzględnij między innymi zakażenie wirusem zapalenia wątroby typu C.

# Skórne zapalenie małych naczyń

## Typowa zmiana



Wyczuwalna plamica, najczęściej na podudziach.

## Biopsja



Do histologii wybierz plamiczą grudkę bez martwicy. Do immunofluorescencji wybierz świeżą, częściowo blednącą plamę.



Oceń objawy ogólne i zbadaj mocz, by poszukać zajęcia narządów.

# CHOROBA BEHÇETA

## WZORZEC

**Nawracające owrzodzenia jamy ustnej i narządów płciowych. Możliwe zmiany skórne, oczne i naczyniowe.**







## WAŻNA WSKAZÓWKA

**Nawrót owrzodzeń oceniaj razem z objawami z innych narządów.**

**Pogorszenie widzenia wymaga pilnej oceny okulistycznej.**

# ZESPÓŁ PŁUCNO-NERKOWY

## PŁUCA



**Duszność, krwioplucie lub nowe nacieki. Krwioplucie może nie wystąpić.**

## NATYCHMIASTOWA OCENA SZPITALNA

## NERKI

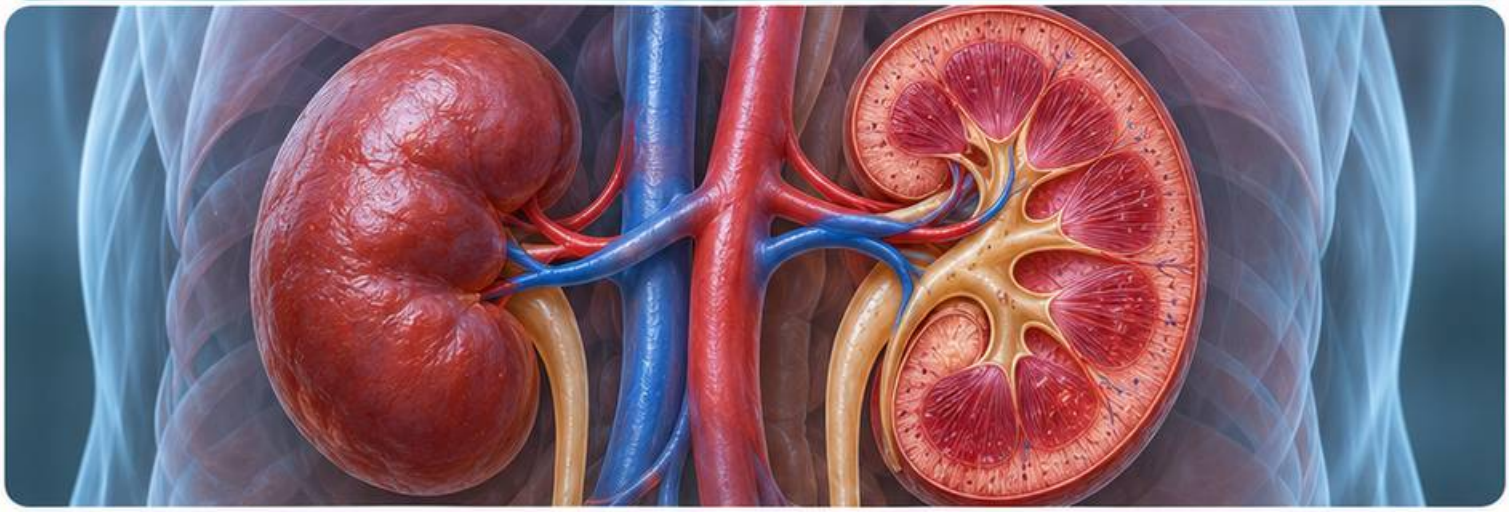

**Krwinkomocz, białkomocz i szybko narastająca kreatynina.**

**Uwzględnij zapalenie związane z ANCA i chorobę anty-GBM.**

# Mononeuropatia mnoga



## Wzorzec

Asymetryczne zaburzenia czucia lub siły w obszarach kilku nerwów obwodowych.

## Przykład

Opadanie stopy po jednej stronie i zaburzenia czucia w palcach przeciwnej ręki.

**Nowe lub narastające osłabienie wymaga pilnej oceny.**

# NIEDOKRWIENIE KOŃCZYN

## OBJAWY PRZEWLEKŁE



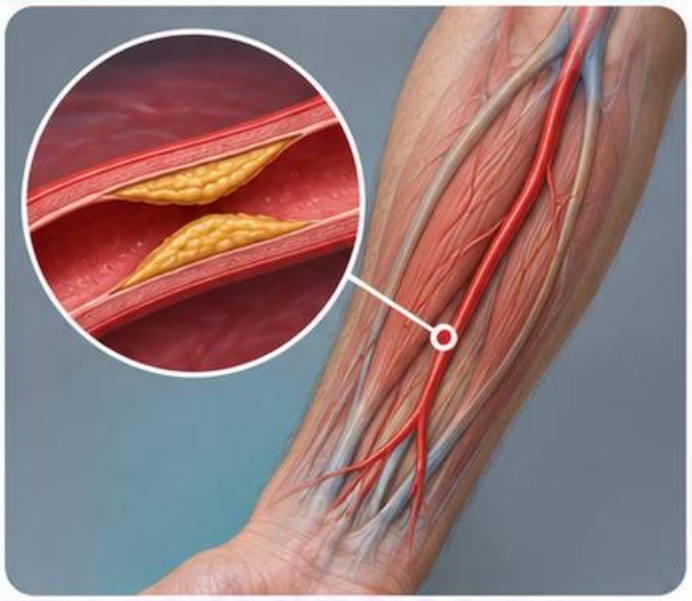

**Ból wysiłkowy, osłabione tętno lub różnica ciśnienia między ramionami.**

## STAN NAGŁY



**Nagły ból, zblednięcie, ochłodzenie, drętwienie lub osłabienie kończyny.**

**Natychmiastowa ocena naczyniowa przy ostrym początku.**

# BIOPSJA I OBRAZOWANIE W ZAPALENIACH NACZYŃ

## OBRAZOWANIE



USG przy podejrzeniu olbrzymiokomórkowego zapalenia tętnic. Rezonans naczyń przy podejrzeniu zapalenia tętnic Takayasu.



## BIOPSJA



Dobierz miejsce do objawów, na przykład skórę przy plamicy albo nerkę przy podejrzeniu zapalenia kłębuszków.

**Badania uzupełniają ocenę kliniczną. W stanie nagłym działaj równolegle.**

# Moduł 6

# Ból, tkanki miękkie i zespoły regionalne







## Rozkład bólu, ruch i obciążenie

# Fibromialgia







## Wzorzec

**Przewlekły ból uogólniony, zmęczenie i sen bez uczucia wypoczęcia.**



## Rozkład i czas trwania bólu

**Ból w co najmniej 4 z 5 regionów ciała. Objawy utrzymują się co najmniej 3 miesiące.**

**Oceń nasilenie objawów i możliwe choroby współistniejące.**

# BÓL UOGÓLNIONY, SEN I ZMĘCZENIE

## BÓL



Poproś o zaznaczenie bolesnych okolic na schemacie ciała.



## SEN



Zapytaj, czy po przebudzeniu pacjent czuje się wypoczęty.



## ZMĘCZENIE



Ustal, które codzienne czynności stały się trudniejsze.



# BÓL MIĘŚNIOWY A OSŁABIENIE MIĘŚNI

## BÓL MIĘŚNIOWY



Pacjent zgłasza ból. Oceń, czy ból ogranicza wysiłek.

## OSŁABIENIE



Zbadaj siłę. Trudność we wstawaniu lub unoszeniu ramion może wskazywać na osłabienie proksymalne.



**Narastające osłabienie wymaga wyjaśnienia.**

# POLIMIALGIA REUMATYCZNA

## Typowy wzorzec po 50. roku życia



Obustronny ból barków, często także bioder, i wyraźna sztywność poranna.

## BADANIA



OB i CRP zwykle są podwyższone. Sprawdź, czy występuje rzeczywisty ubytek siły.



Nowy ból głowy lub zaburzenia widzenia wymagają pilnej oceny.

# BOLESNY BARK

## WYWIAD

**Ustal początek bólu, uraz i ruchy nasilające objawy.**

## RUCH

**Porównaj ruch czynny i bierny. Oceń, czy dolegliwości zmienia ruch szyi.**

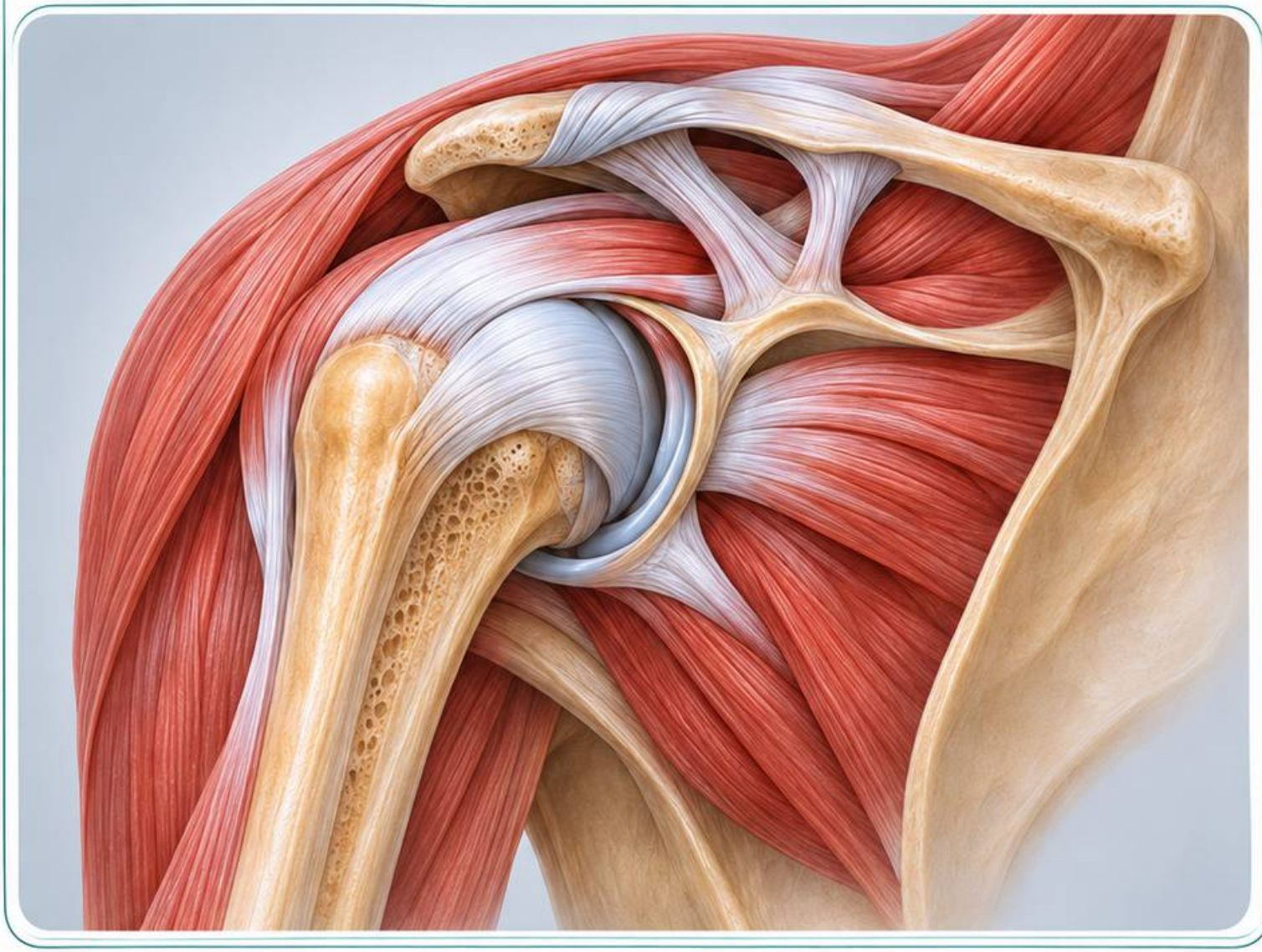

**Po urazie z dużym ubytkiem siły oceń możliwość uszkodzenia stożka rotatorów.**

# USZKODZENIE STOŻKA ROTATORÓW

## WZORZEC



Ból przy unoszeniu ramienia, czasem osłabienie odwodzenia lub rotacji zewnętrznej.

## PO URAZIE



Nagłe osłabienie zwiększa podejrzenie uszkodzenia ścięgna.

## OBRAZOWANIE

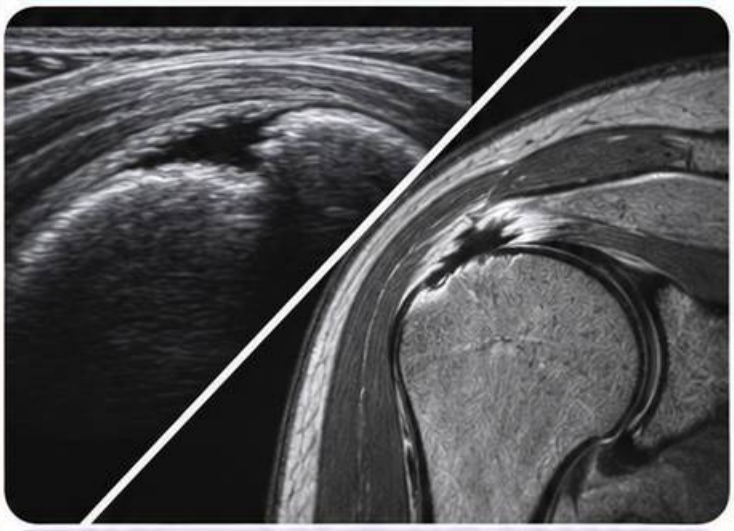

USG lub rezonans mogą pomóc potwierdzić uszkodzenie.

# Zarostowe zapalenie torebki barku



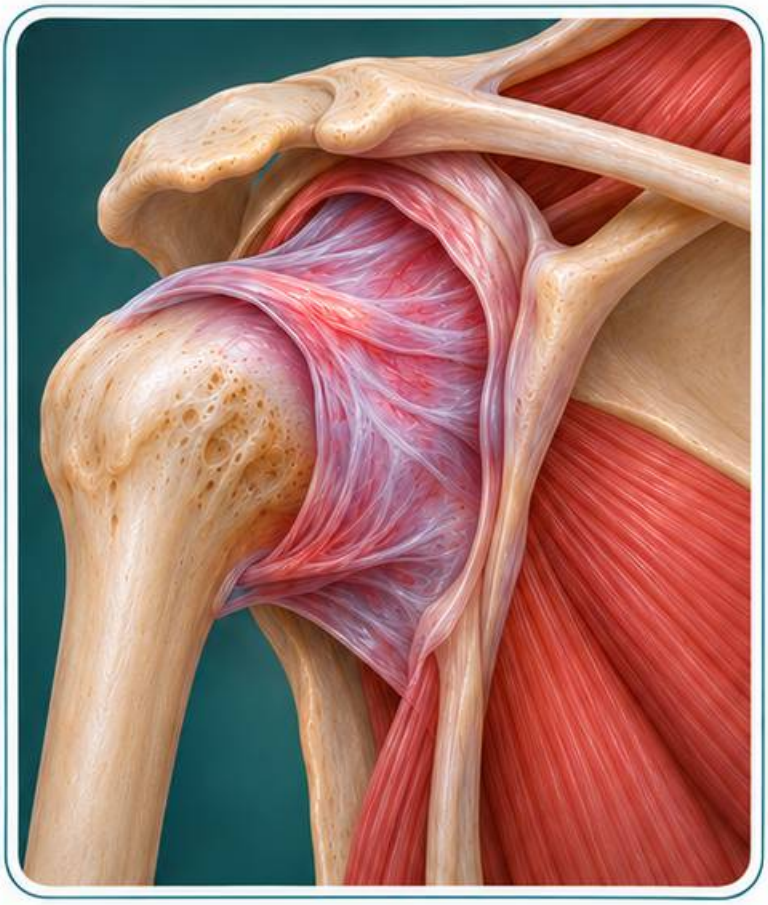

## Wzorzec

Stopniowo narastający ból i sztywność barku.

## Najważniejsza wskazówka

Ograniczony jest ruch czynny i bierny, zwłaszcza rotacja zewnętrzna.

Częściej współwystępuje z cukrzycą.

# ZAPALENIE KALETKI

## PRZYKŁAD: KALETKA ŁOKCIOWA



Miejscowy obrzęk nad wyrostkiem łokciowym.

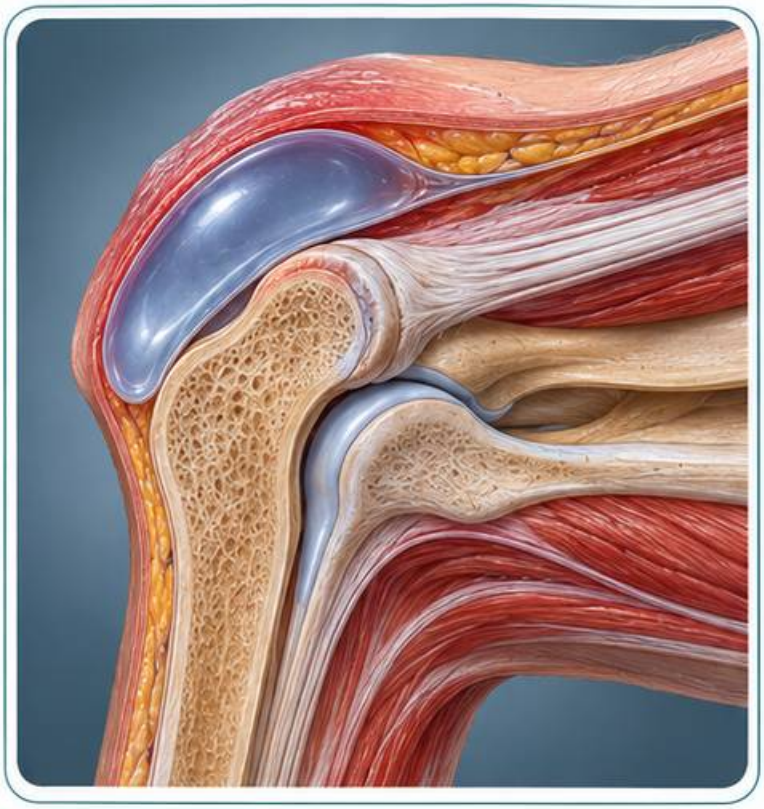

## RUCH



Zgięcie i wyprost stawu często pozostają zachowane.



Bolesne zaczerwienienie i ucieplenie wymagają oceny pod kątem zakażenia.

# BÓL BOCZNEJ OKOLICY BIODRA

## TYPOWY WZORZEC



Ból po bocznej stronie biodra, często podczas leżenia na tym boku.

## BADANIE



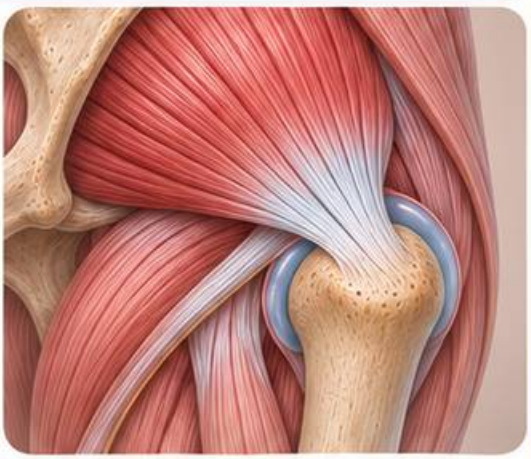

Tkliwość nad krętarzem większym. Ból może nasilać odwodzenie z oporem.

**Uwzględnij ścięgna mięśni pośladkowych i kaletki.**

Moduł 6

# BÓL BOCZNEJ STRONY ŁOKCIA

## WZORZEC PRZECIĄŻENIOWY



Tkliwość przy bocznym nadkłykciu kości ramiennej.

## CO NASILA BÓL?



Chwytanie i wyprost nadgarstka przeciw oporowi.



Drętwienie lub osłabienie skłania do oceny nerwów.

# BÓL PRZYŚRODKOWEJ STRONY ŁOKCIA

## WZORZEC PRZECIĄŻENIOWY





**Tkliwość w okolicy przyśrodkowego nadkłykcia kości ramiennej.**

## Co nasila ból?



**Zgięcie nadgarstka lub nawracanie przedramienia przeciw oporowi.**



**Mrowienie palca małego i serdecznego może wskazywać na nerw łokciowy.**

# ZESPÓŁ CIEŚNI NADGARSTKA

## ROZKŁAD OBJAWÓW

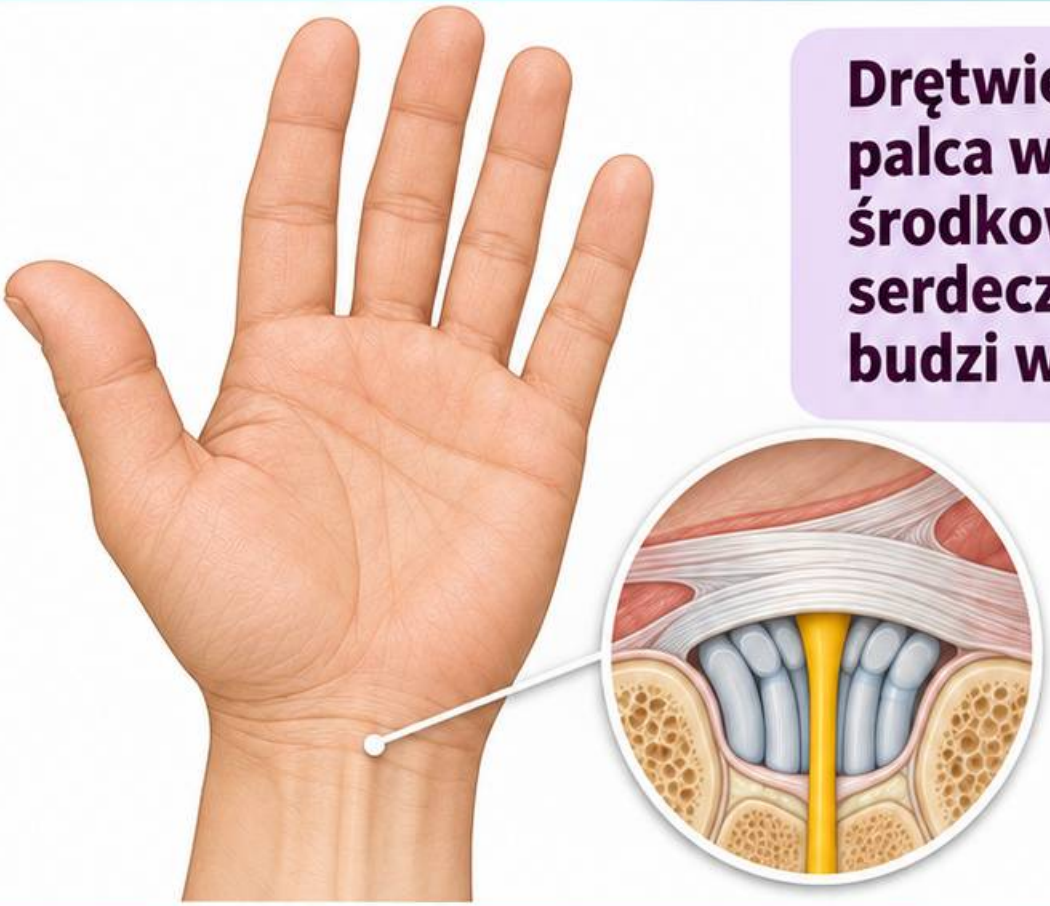

Drętwienie kciuka, palca wskazującego, środkowego i części serdecznego. Często budzi w nocy.

## Badanie

Oceń czucie i siłę kciuka. Pojedyncza próba prowokacyjna nie rozstrzyga.

**Utrwalone drętwienie lub osłabienie chwytu wymaga oceny.**

# CHOROBA DE QUERVAINA

## GDZIE BOLI?



Po stronie kciuka, w okolicy wyrostka rylcowatego kości promieniowej.

## CO NASILA BÓL?



Ruch kciuka, chwytanie i skręcanie nadgarstka.

## Zmiany dotyczą pochewki ścięgien pierwszego przedziału prostowników.



# PALEC TRZASKAJĄCY

## WZORZEC



**Bolesne przeskakiwanie lub blokowanie palca podczas zginania i prostowania.**

## GDZIE SZUKAĆ TKLIWOŚCI?



**Po stronie dłoniowej u nasady palca, w okolicy troczka A1.**



**Ścięgno zginacza ma utrudniony przesuw pod troczkiem.**

# TENDINOPATIA ACHILLESA



## WZORZEC

Ból i tkliwość ścięgna, nasilające się podczas biegu lub wspięcia na palce.

## LOKALIZACJA

Rozróżnij ból w środkowej części ścięgna od bólu przy przyczepie do pięty.

**Nagły trzask z utratą siły odbicia wymaga oceny pod kątem zerwania.**

# BÓL PODESZWOWY PIĘTY

## TYPOWY WZORZEC



**Ból pierwszych kroków rano lub po dłuższym odpoczynku.**

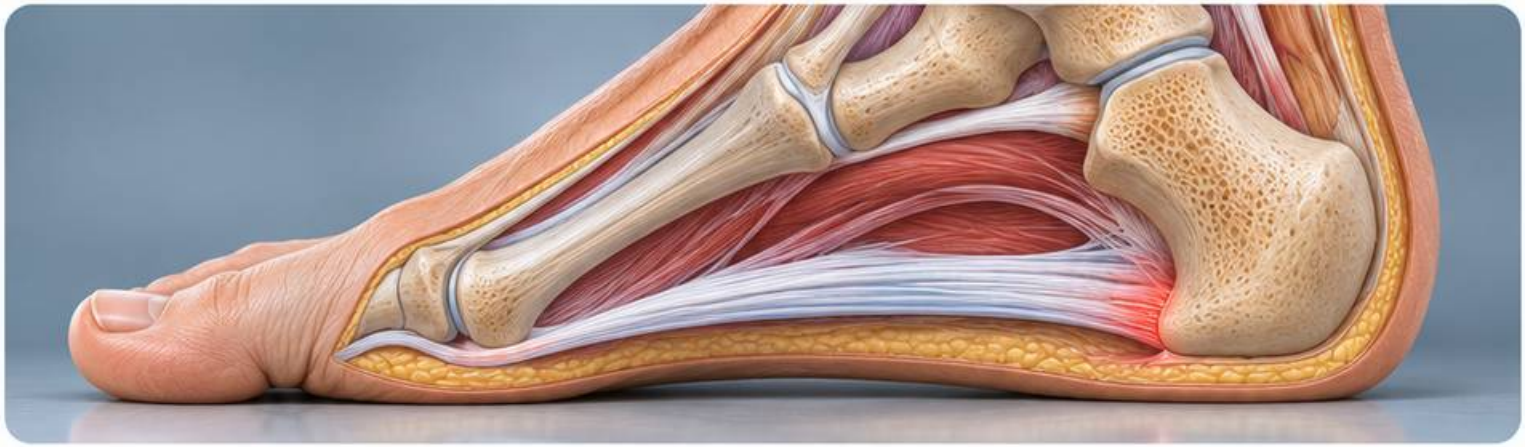

## BADANIE



**Tkliwość po stronie podeszwowo-przyśrodkowej pięty, przy przyczepie rozcięgna podeszwowego.**

**Nietypowy ból wymaga rozważenia innych przyczyn.**

# BÓL RZEPKOWO-UDOWY





## GDZIE BOLI?

Z przodu kolana, wokół rzepki lub za nią.

## CO NASILA BÓL?

Przysiad, schodzenie po schodach lub długie siedzenie ze zgiętym kolanem.

**Znaczny wysięk sugeruje potrzebę oceny innej przyczyny.**

# HIPERMOBILNOŚĆ STAWÓW

## ZAKRES RUCHU





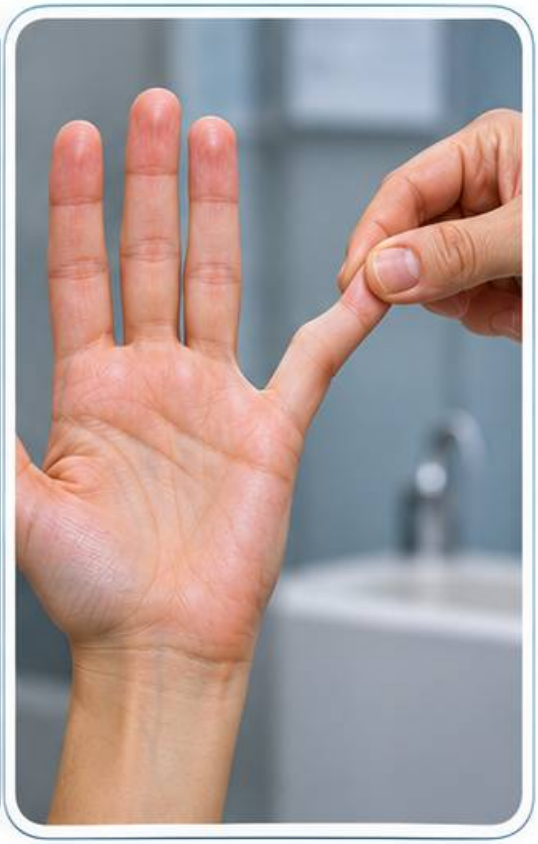

**Oceń, czy hipermobilność jest miejscowa czy uogólniona.**

## SKALA BEIGHTONA

**Pomaga ocenić uogólnioną hipermobilność w badanych stawach.**

**Znaczenie kliniczne zależy także od bólu, niestabilności i historii urazów.**

# Moduł 7

# Choroby metaboliczne i choroby kości





Kryształy i stawy

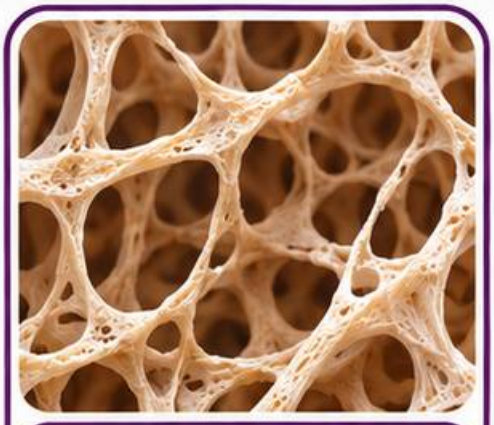

Kruchość kości



Ocena ryzyka złamań

# ODKŁADANIE KRYSZTAŁÓW MOCZANU SODU W STAWIE

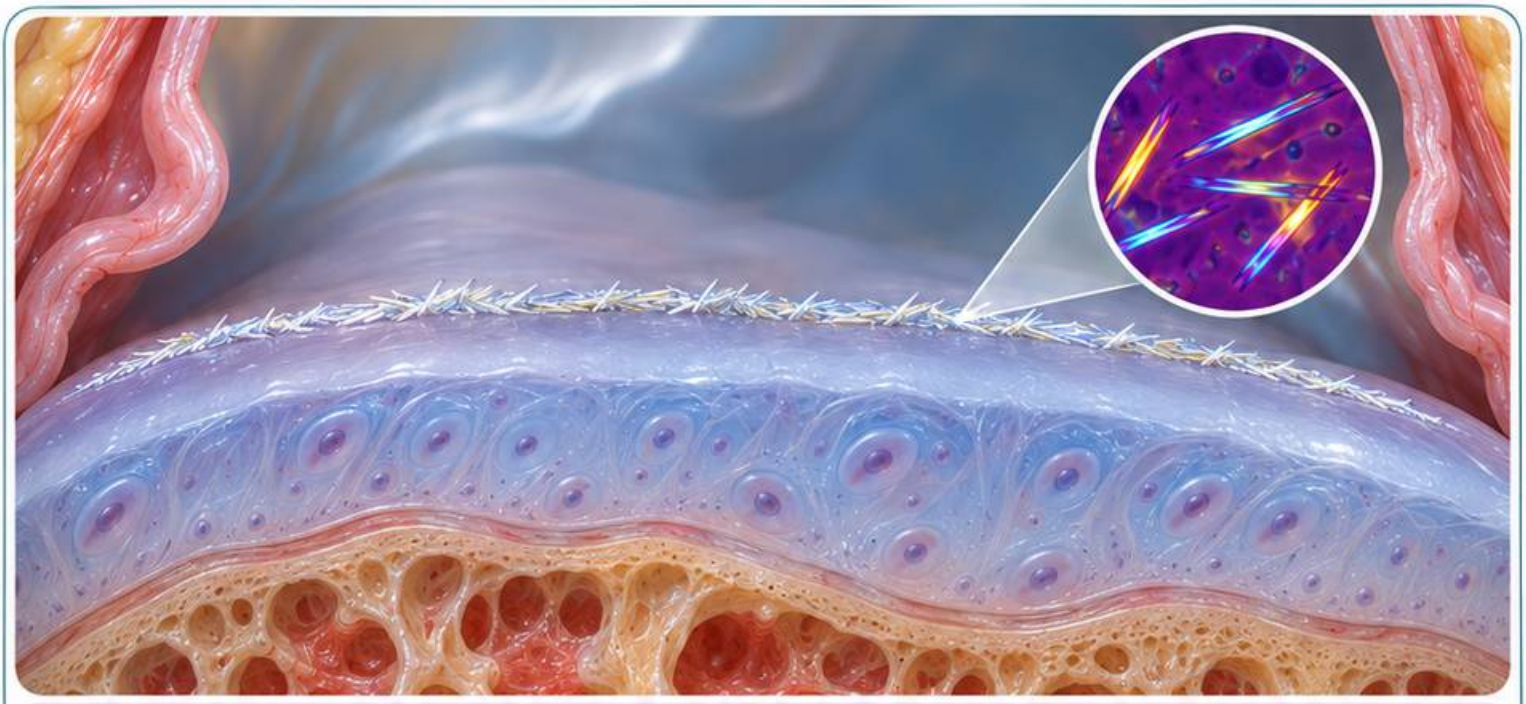

Kryształy moczanu sodu mogą odkładać się na powierzchni chrząstki.

## W OBRAZIE USG

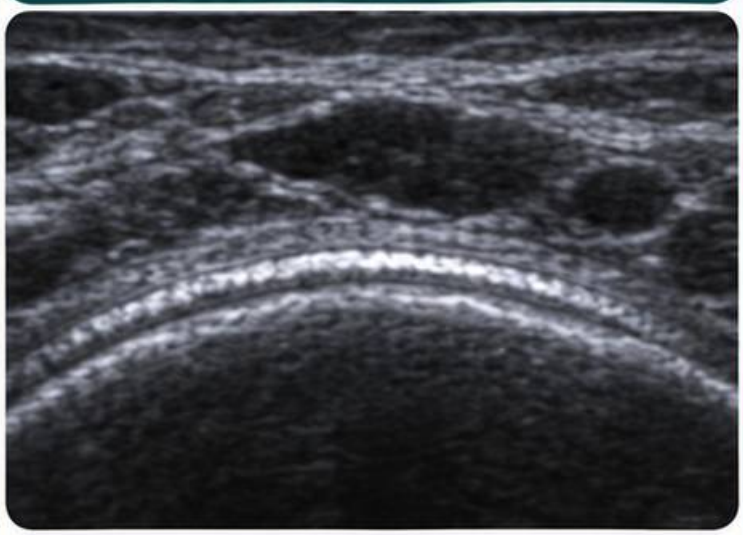

Złogi mogą tworzyć objaw podwójnego konturu.

## W PŁYNIE STAWOWYM

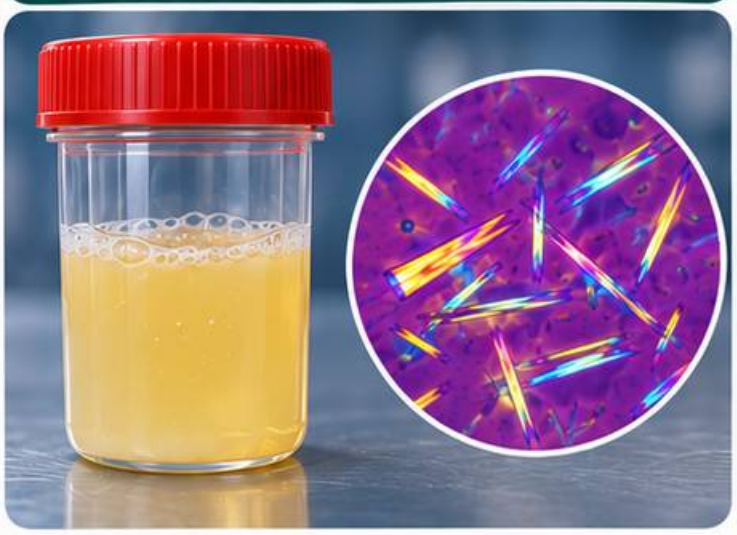

Pod mikroskopem polaryzacyjnym kryształy mają zwykle igiełkowaty kształt.

# DNA GUZKOWA

## GUZKI DNAWE

**To złogi moczanu sodu widoczne pod skórą lub w tkankach okołostawowych.**





## GDZIE ICH SZUKAĆ?

**W okolicy łokci, palców, stóp i małżowin usznych.**



## ZNACZENIE

**Guzki wskazują na utrwalone odkładanie kryształów.**

# KRYSZTAŁY PIROFOSFORANU WAPNIA

## CPPD

**Choroba związana z odkładaniem pirofosforanu wapnia.**



### W PŁYNIE STAWOWYM



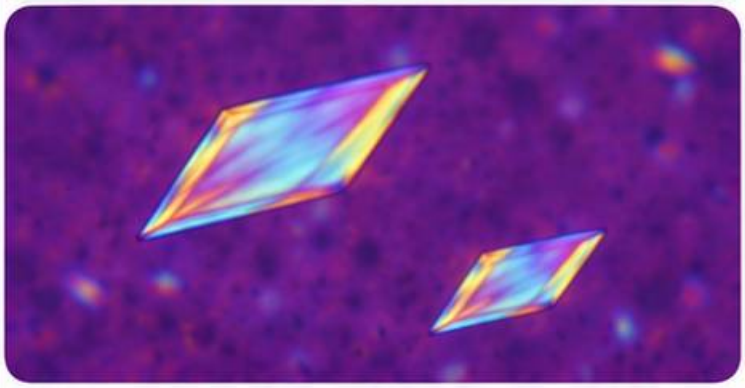

**Kryształy bywają romboidalne i wykazują słabą dodatnią dwójłomność.**

### KONTEKST

**Ostry napad może przypominać dnę lub zakażenie stawu.**

# Chondrokalcynoza

## W RTG



Zwapnienia mogą układać się liniowo w obrębie chrząstki lub łąkotek.

### Co oznaczają?

Wspierają podejrzenie odkładania pirofosforanu wapnia.

### Pułapka

Chondrokalcynoza może nie dawać objawów.

# ZŁOGI HYDROKSYAPATYTU

## TYPOWY PRZYKŁAD



Zwapnienie w ścięgnie stożka rotatorów może towarzyszyć bólowi barku.

## OBRAZOWANIE

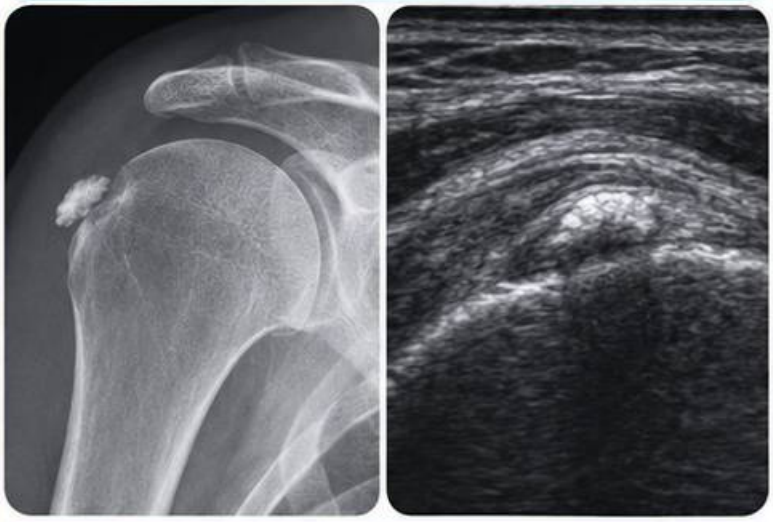

Złogi można uwidocznić w RTG lub USG.

## PUŁAPKA



Nie każde zwapnienie odpowiada za dolegliwości.

# Artropatia w hemochromatozie

## Stawy



Zwróć uwagę na zajęcie drugiego i trzeciego stawu śródręczno-paliczkowego.

## Badania



Podejrzenie przeciążenia żelazem oceń za pomocą wysycenia transferryny i ferrytyny.

## Kontekst



Sam wzrost ferrytyny nie potwierdza hemochromatozy.

# OSTEOPOROZA I KRUCHOŚĆ KOŚCI

## KRUCHOŚĆ KOŚCI



Wytrzymałość kości zależy od jej gęstości i jakości.

## TYPOWE ZŁAMANIA



Kręg, bliższy koniec kości udowej i dalszy koniec kości promieniowej.

## OCENA



Zestaw wynik DXA z wywiadem złamań i czynnikami ryzyka.

# CZYNNIKI RYZYKA ZŁAMAŃ



## WYWIAD



Zapytaj o wcześniejsze złamania niskoenergetyczne i złamanie biodra u rodziców.

## RYZYKO KLINICZNE









Uwzględnij wiek, małą masę ciała, palenie i glikokortykosteroidy.

## UPADKI



Oceń również równowagę i przebyte upadki.

# ZŁAMANIE KRĘGU



## WSKAZÓWKI

Nowy miejscowy ból pleców po małym obciążeniu lub zauważalna utrata wzrostu.



## ROZPOZNANIE

Złamanie może przebiegać bez wyraźnego urazu, a czasem bez bólu.

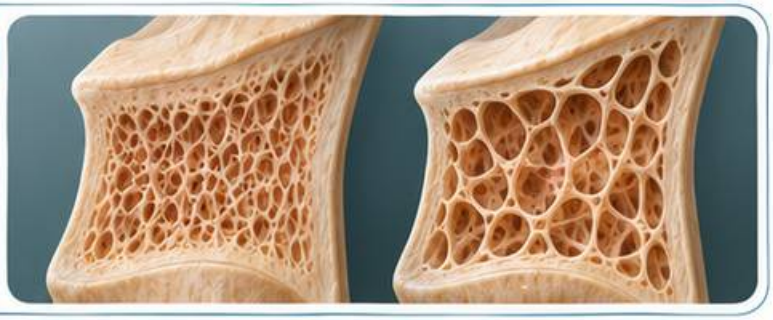

## ZNACZENIE

Rozpoznane złamanie kręgu zwiększa ryzyko kolejnych złamań.

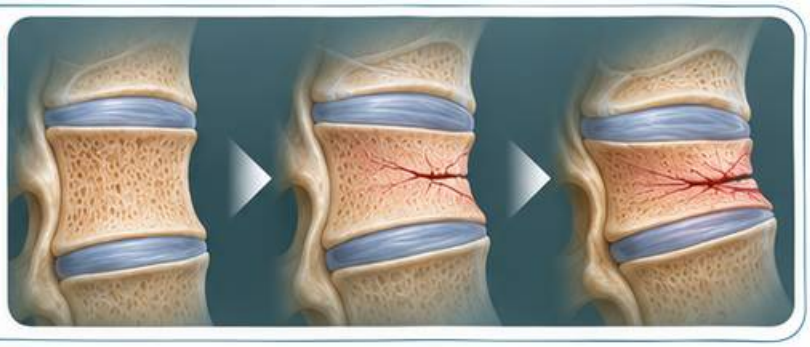

# Złamanie biodra po niewielkim urazie



## Typowy kontekst



Upadek z wysokości własnego ciała i nowy ból w pachwinie lub okolicy biodra.

## Sygnał alarmowy



Trudność w obciążeniu nogi wymaga pilnej oceny.

## Po złamaniu

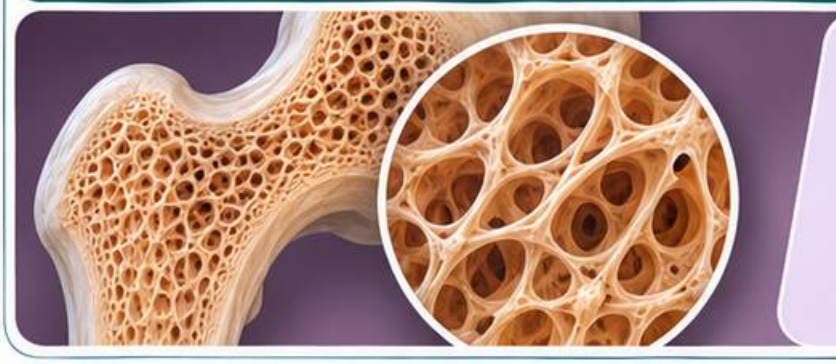

Zaplanuj ocenę kruchości kości i zapobieganie kolejnym złamaniom.

# DXA i INTERPRETACJA WYNIKU



## CO MIERZY DXA?



Gęstość mineralną kości, zwykle w kręgosłupie lędźwiowym i bliższym końcu kości udowej.

## WSKAŹNIK T

Wynik ≤ −2,5 wspiera rozpoznanie osteoporozy u kobiet po menopauzie i mężczyzn od 50. roku życia.

## WSKAŹNIK Z

U młodszych osób porównuje wynik z populacją w podobnym wieku.

# FRAX w Polsce

## Co szacuje FRAX?



**Dziesięcioletnie prawdopodobieństwo złamania biodra i głównego złamania osteoporotycznego.**

## Dobór modelu



**Wybierz model dla Polski. Możesz uwzględnić gęstość szyjki kości udowej.**

## Interpretacja



**Wynik zestaw z wywiadem, zwłaszcza z upadkami i niedawnymi złamaniami.**

# OSTEOPOROZA ZWIĄZANA Z GLIKOKORTYKOSTEROIDAMI

## WYWIAD LEKOWY



Sprawdź dawkę, drogę podania i przewidywany czas stosowania glikokortykosteroidów.

## WCZESNA OCENA



Przy dłuższym leczeniu oceń ryzyko złamania możliwie wcześnie.

## NA CO ZWRÓCIĆ UWAGĘ?

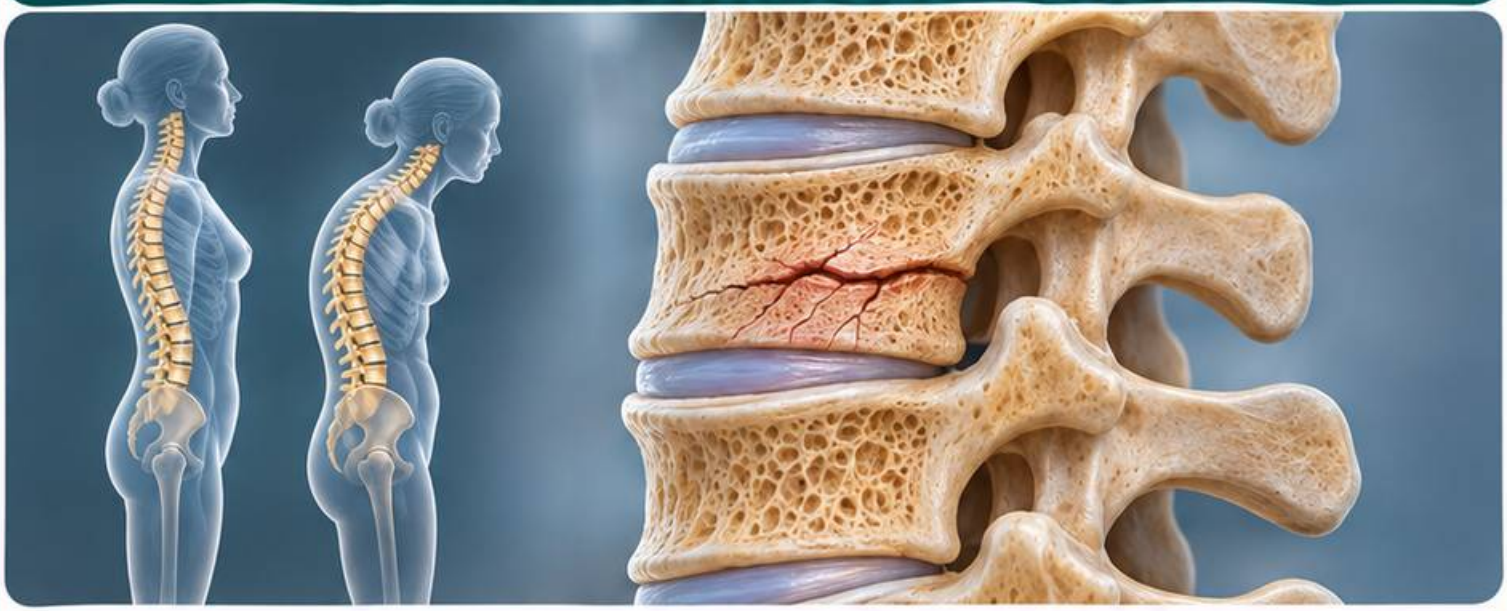

Przebyte złamania, DXA i możliwe złamania kręgów.

# WTÓRNE PRZYCZYNY OSTEOPOROZY

## KIEDY SZUKAĆ PRZYCZYNY?

**Przy złamaniach w młodszym wieku, nietypowo małej gęstości kości lub objawach choroby ogólnej.**



## PRZYKŁADY

**Nadczynność tarczycy, zaburzenia wchłaniania, hipogonadyzm i leki.**

## BADANIA

**Dobierz je do wywiadu, badania i obrazu klinicznego.**

# OSTEOMALACJA

## ISTOTA CHOROBY

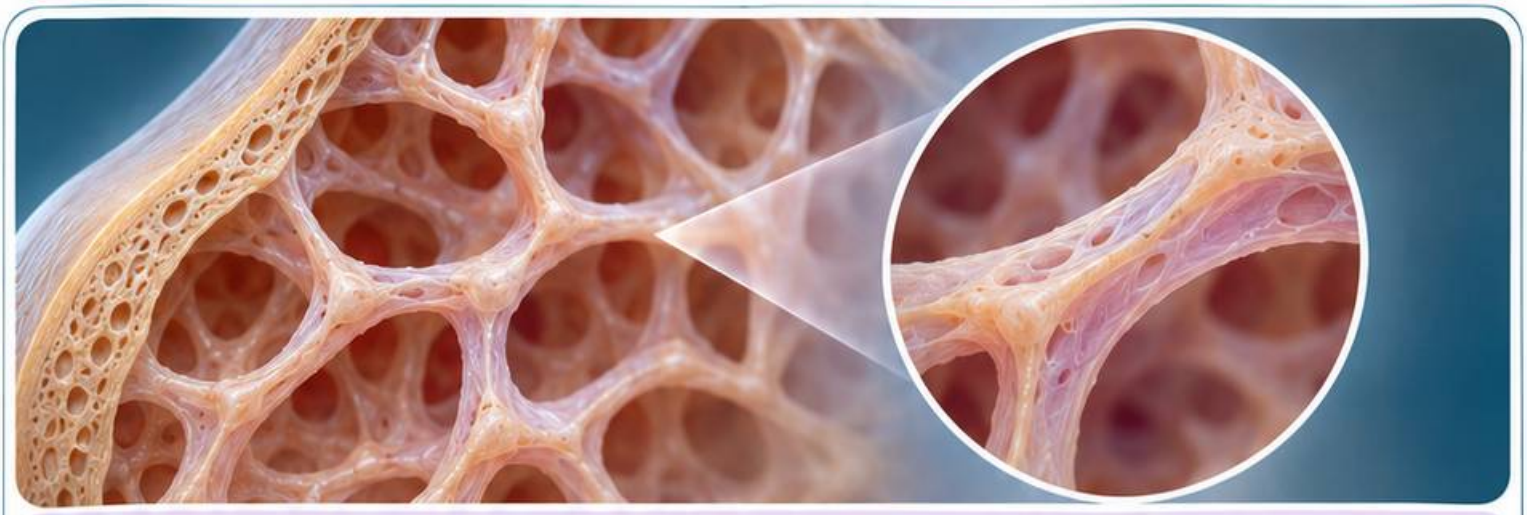

Niedostateczna mineralizacja nowo powstającej tkanki kostnej.

## WSKAZÓWKI



Rozlany ból kostny, osłabienie mięśni i trudności w chodzeniu.

## BADANIA



Rozważ oznaczenie wapnia, fosforanów, fosfatazy zasadowej i 25-OH-D.

# CHOROBA PAGETA KOŚCI

## ZMIANA MIEJSCOWA



Przyspieszona, nieprawidłowa przebudowa może powiększać i zniekształcać kość.

## WYKRYWANIE



Pomagają RTG oraz fosfataza zasadowa oceniana wraz z badaniami wątroby.

## ZASIĘG

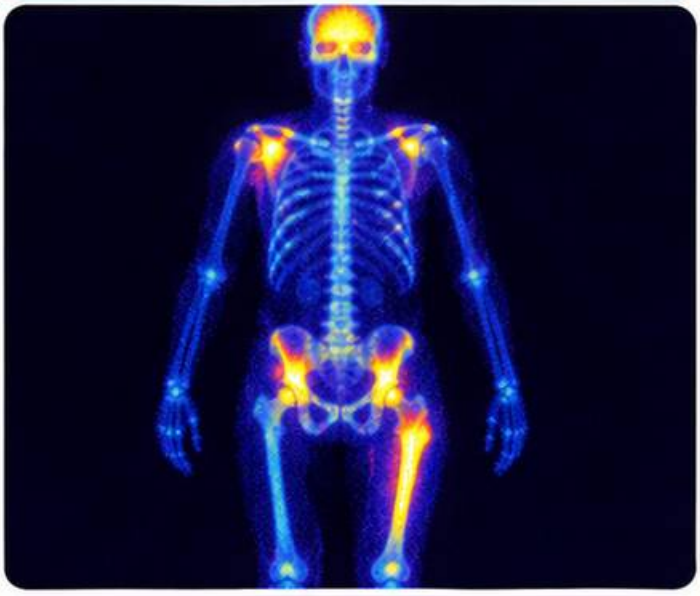

Scyntygrafia może pomóc określić liczbę zajętych kości.

# Moduł 8

# Badania, obrazowanie i monitorowanie





**Badania laboratoryjne**

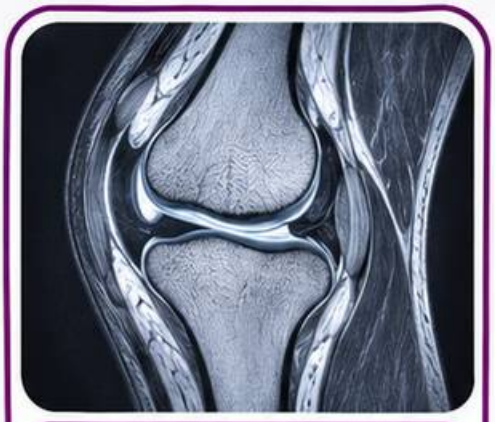

**Obrazowanie stawów**

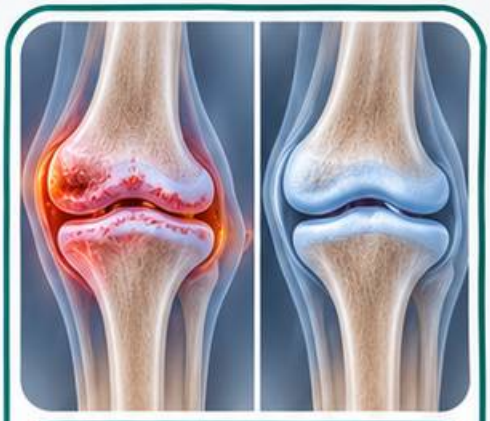

**Ocena zmian w czasie**

# OB i CRP



## OB

Odczyn Biernackiego zależy między innymi od wieku i niedokrwistości.

## CRP

Wzrost stężenia może towarzyszyć zakażeniu lub zapaleniu.

## Interpretacja

**Prawidłowe wyniki nie wykluczają zapalnej choroby stawów.**

# MORFOLOGIA W OCENIE REUMATOLOGICZNEJ

## HEMOGLOBINA



Niedokrwistość może towarzyszyć zapaleniu, niedoborom lub utracie krwi.

## LEUKOCYTY I PŁYTKI

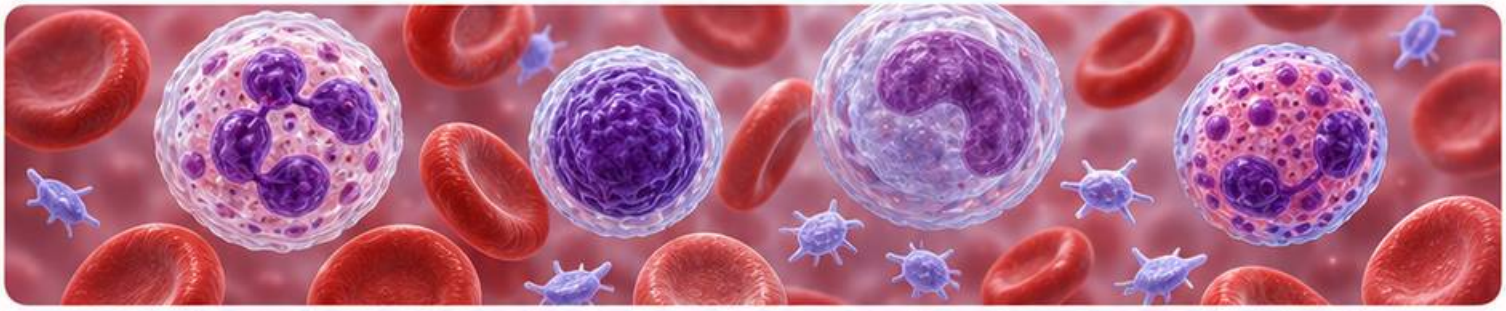

Zmiany liczby komórek mogą wynikać z choroby, zakażenia lub działania leków.

## MONITOROWANIE



Porównuj wyniki w czasie i sprawdzaj ich związek z objawami i leczeniem.

# KREATYNINA i eGFR

## KREATYNINA



Stężenie zależy także od masy mięśniowej.

## eGFR

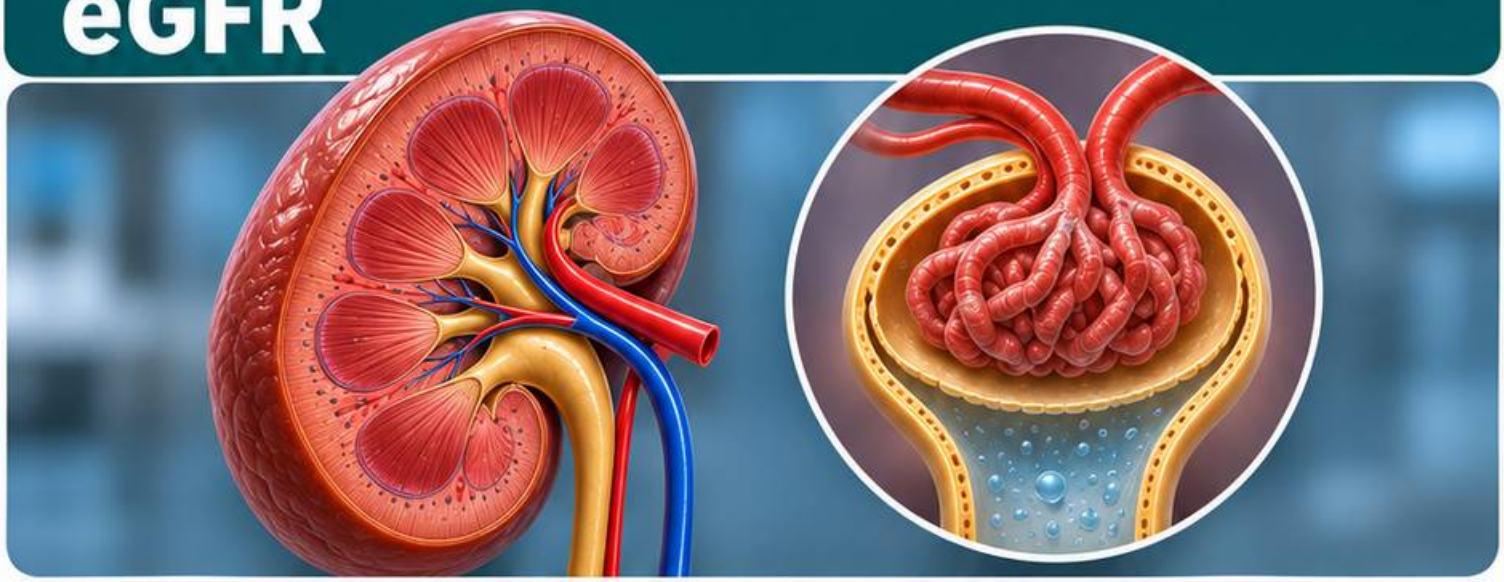

To oszacowanie przesączania kłębuszkowego, zwykle wyliczone z kreatyniny.

## OSTRA ZMIANA

Przy szybko zmieniającej się kreatyninie interpretuj eGFR ostrożnie i oceń przebieg wyników.

# BADANIE OGÓLNE MOCZU

## BADANIE PRZESIEWOWE

### POMAGA WYKRYĆ BIAŁKO LUB KREW W MOCZU.

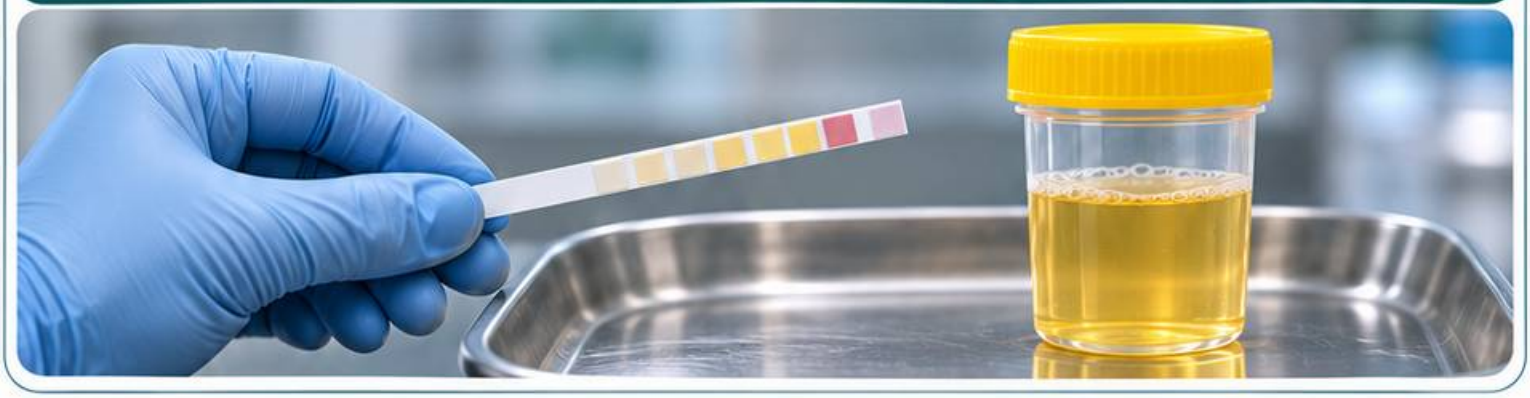

### POTWIERDZENIE



**W razie nieprawidłowości rozważ badanie osadu i pomiar ilości białka lub albuminy.**

### KONTEKST



**Interpretuj wynik z objawami, czynnością nerek i jakością próbki.**

# BIAŁKOMOCZ I OSAD MOCZU

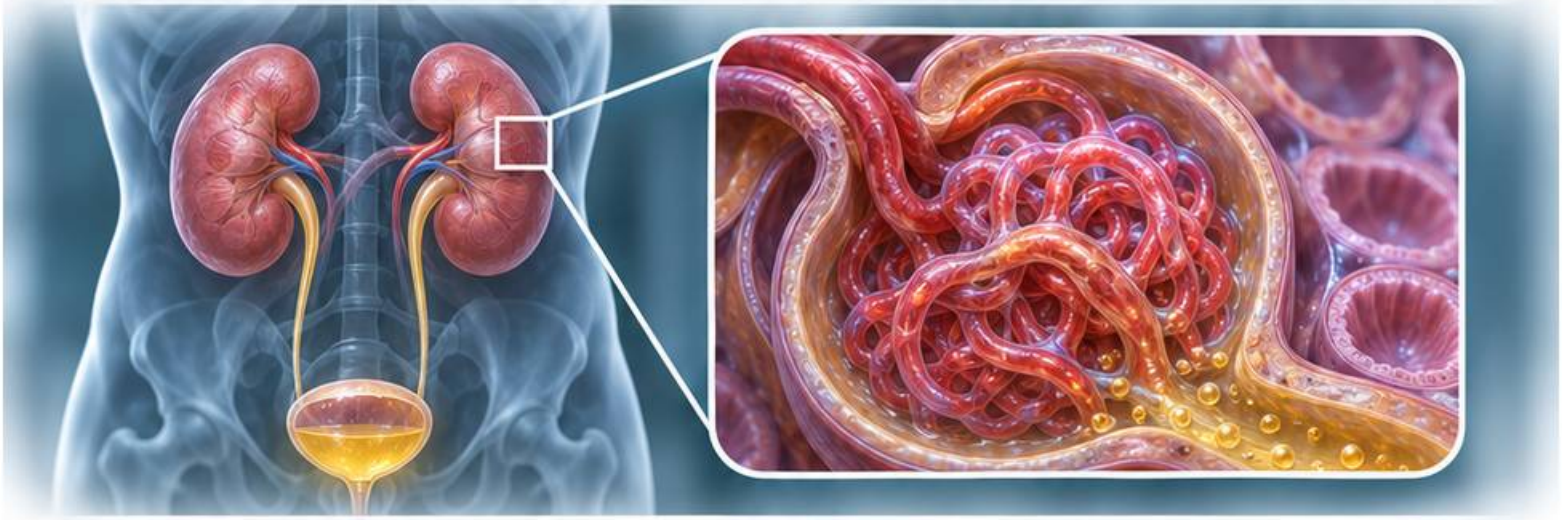

## ILOŚĆ BIAŁKA



Wskaźnik białka lub albuminy do kreatyniny pomaga ocenić jego utratę z moczem.

## OSAD



Dysmorficzne erytrocyty lub wałeczki erytrocytarne mogą wskazywać na chorobę kłębuszków.

## WNIOSEK

Nowe zmiany wymagają oceny wraz z kreatyniną i ciśnieniem.

# CZYNNIK REUMATOIDALNY I ANTY-CCP

## RF



Może wspierać podejrzenie RZS, ale występuje również w innych sytuacjach.

## Anty-CCP



Wynik dodatni zwiększa prawdopodobieństwo RZS przy odpowiednim obrazie klinicznym.

## Wynik ujemny

Nie wyklucza RZS przy utrzymującym się zapaleniu stawów.



# ANA – MIANO I WZÓR ŚWIECENIA



## MIANO

Określa największe rozcieńczenie próbki, przy którym nadal widać świecenie.

## WZÓR

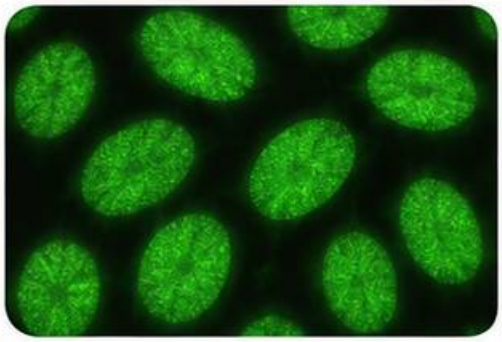

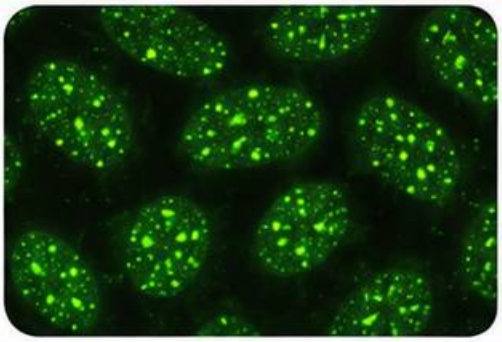

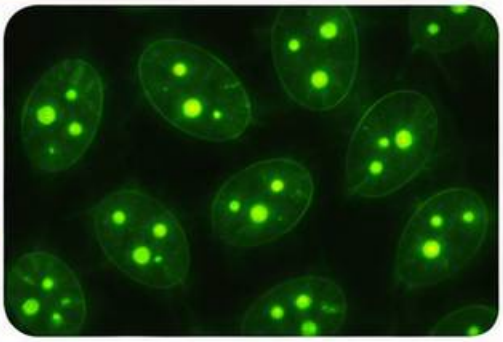

Rozmieszczenie fluorescencji może ukierunkować dalsze badania.



## PUŁAPKA

Dodatnie ANA może występować bez choroby układowej.

# Przeciwciała anty-dsDNA i dopełniacz

## Anty-dsDNA



Wspiera rozpoznanie tocznia w odpowiednim kontekście.

## C3 i C4

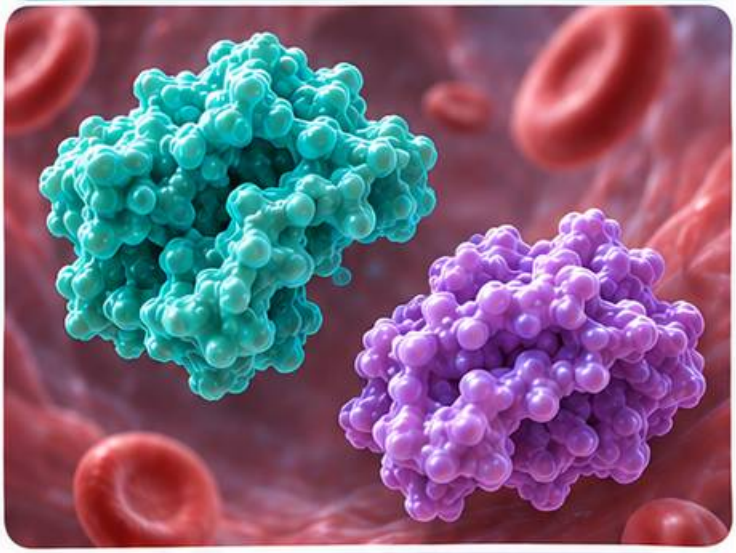

Zmniejszone stężenia mogą towarzyszyć aktywności choroby.

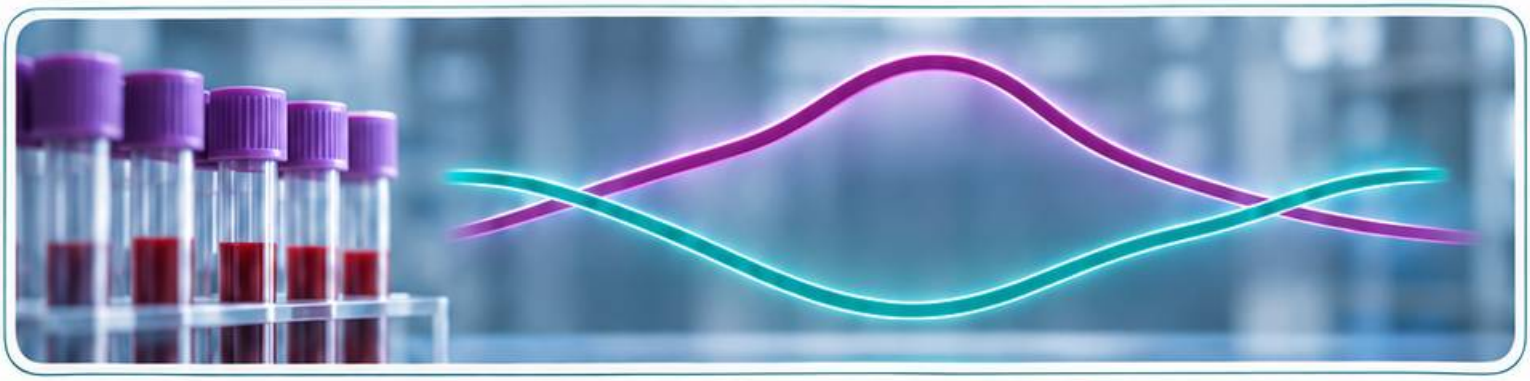

## Ocena nerek

Interpretuj wyniki łącznie z białkomoczem, osadem moczu i kreatyniną.

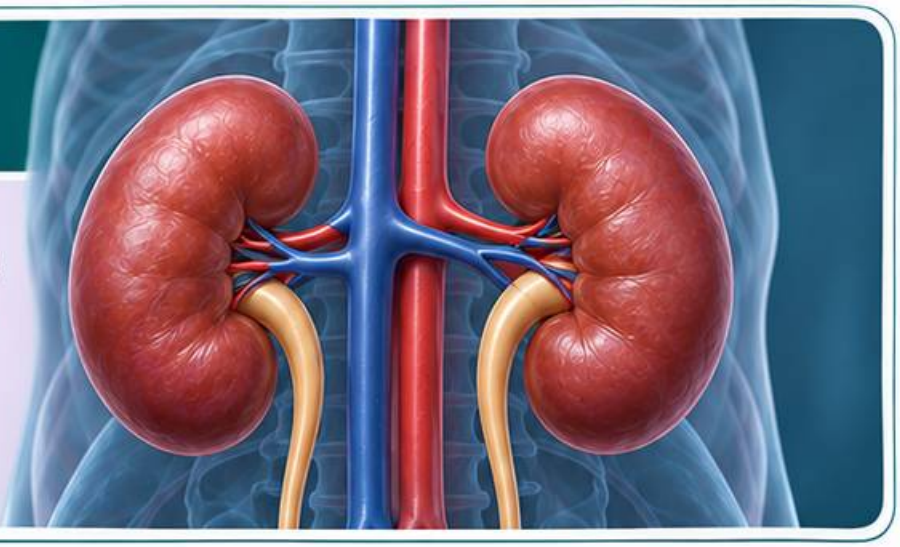

# Panel ENA

## Zakres panelu

**Skład zależy od laboratorium. Często obejmuje anty-SSA, anty-SSB, anty-Sm i anty-RNP.**

### Dobór



**Uwzględnij objawy oraz wynik ANA, jeśli został wykonany.**



### Interpretacja



**Pojedynczy wynik nie zastępuje oceny klinicznej.**



Moduł 8

# ANCA – PR3 i MPO

## Swoistość antygenowa

Najczęściej oznacza się przeciwciała przeciw PR3 i MPO.



## Kiedy badać?

Przy uzasadnionym podejrzeniu zapalenia małych naczyń, zwłaszcza przy zajęciu nerek lub płuc.

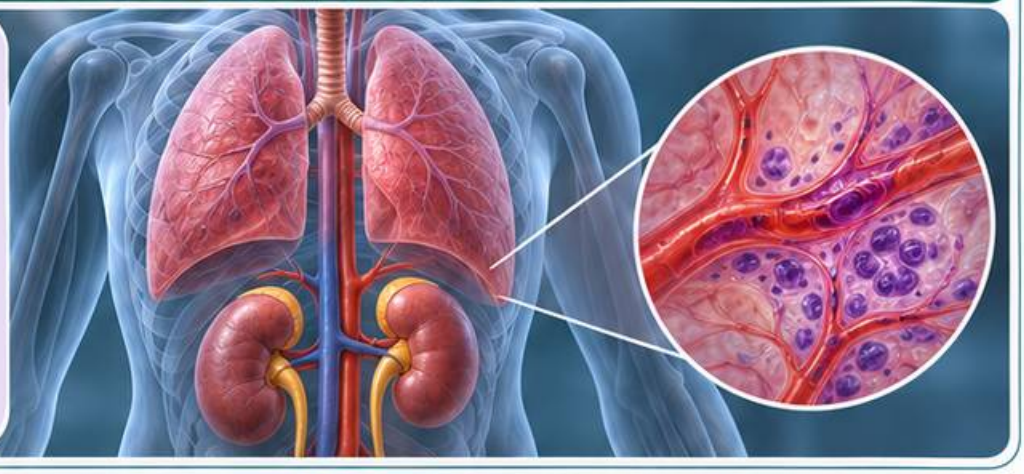

## Interpretacja

Wynik dodatni wymaga odniesienia do objawów i innych badań.



# KWAS MOCZOWY W SUROWICY

## W TRAKCIE NAPADU



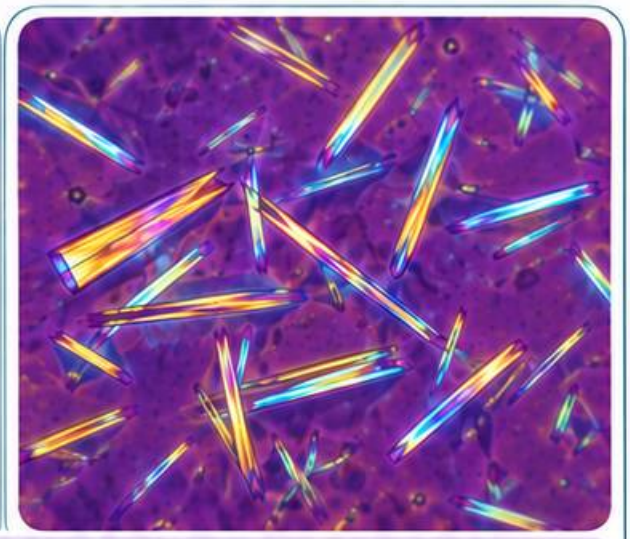

**Prawidłowe stężenie nie wyklucza dny moczanowej.**

## KIEDY POWTÓRZYĆ?



**Przy dużym podejrzeniu odczekaj co najmniej dwa tygodnie od ustąpienia napadu.**

## PUŁAPKA



**Samo podwyższone stężenie nie potwierdza dny.**

# BADANIE PŁYNU STAWOWEGO

## CO OCENIĆ?



**W razie podejrzenia zakażenia zleca się badanie mikrobiologiczne, liczbę leukocytów i poszukiwanie kryształów.**



### KOMÓRKI

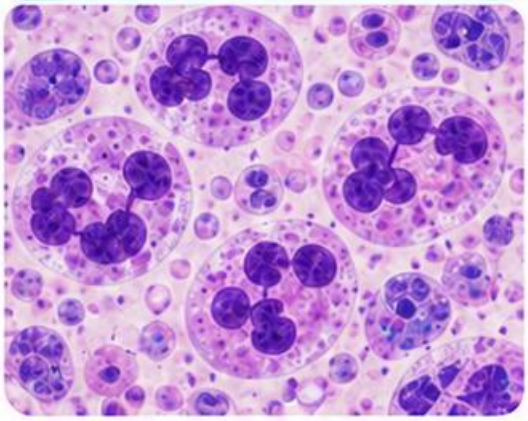

**Duża liczba leukocytów wspiera podejrzenie zakażenia, ale go nie potwierdza.**

### KRYSZTAŁY

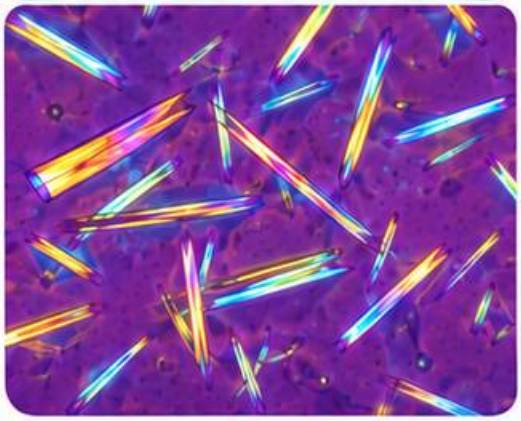

**Ich obecność nie wyklucza równoczesnego zakażenia.**

# POSIEW PŁYNU STAWOWEGO

## CEL



Posiew pomaga ustalić, czy drobnoustroje są obecne w płynie stawowym.

## ZNACZENIE



Identyfikacja drobnoustroju ułatwia dobór leczenia.

## PUŁAPKA



Ujemny wynik nie zawsze wyklucza zakażenie, zwłaszcza po antybiotykach.

# RTG – nadżerki i osteofity



## Nadżerka



Miejscowy ubytek kości przy powierzchni stawowej.

## Osteofit



Kostna narośl na brzegu stawu, częsta w chorobie zwyrodnieniowej.

## Ograniczenie

We wczesnym zapaleniu RTG może jeszcze nie wykazywać zmian.

# USG STAWU I POCHEWEK ŚCIĘGNISTYCH



## STAW



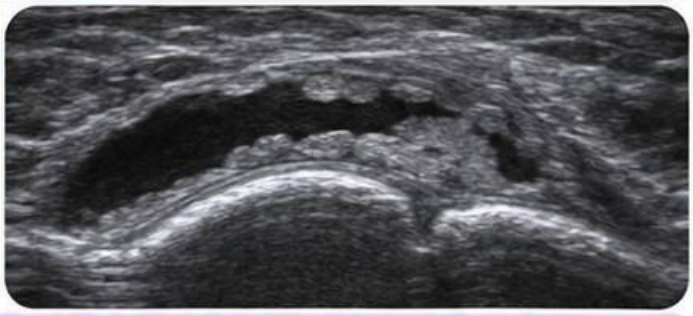

**USG pozwala ocenić wysięk i pogrubienie błony maziowej.**

## POCHEWKA ŚCIĘGNA



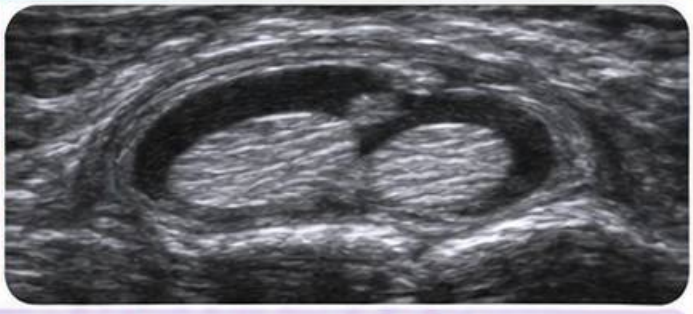

**Można zobaczyć płyn lub pogrubienie tkanek wokół ścięgna.**

**KONTEKST** Wynik zależy od badanej okolicy i techniki badania.

# DOPPLER MOCY W ZAPALENIU BŁONY MAZIOWEJ

## CO POKAZUJE?



Doppler mocy uwidacznia przepływ krwi w badanej tkance.

### W ZAPALENIU

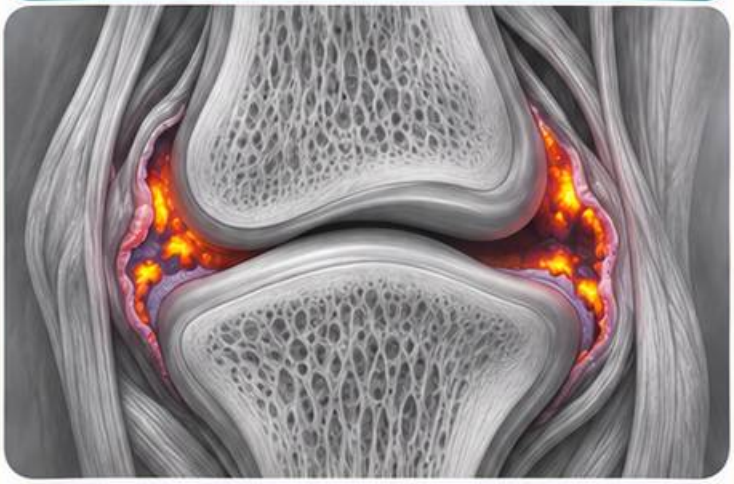

Sygnał w pogrubiałej błonie maziowej może wspierać ocenę aktywności zapalenia.

### OGRANICZENIE

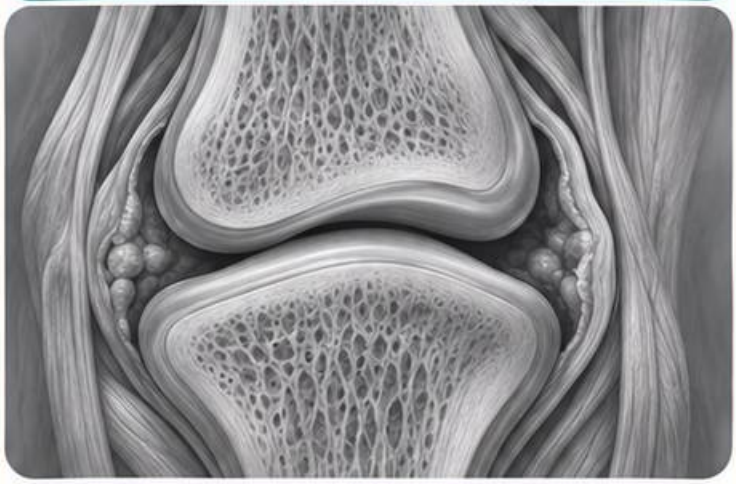

Brak sygnału nie wyklucza zapalenia.

# REZONANS MAGNETYCZNY – OBRZĘK SZPIKU

## W OBRAZIE MRI

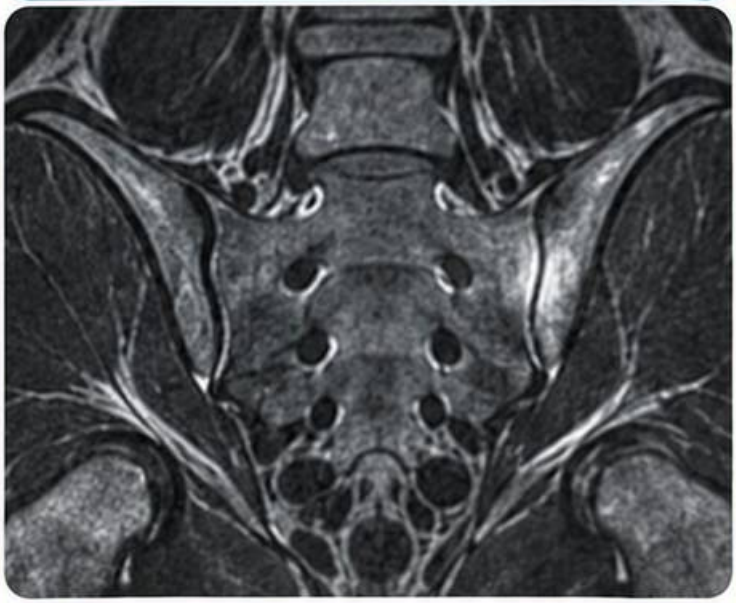

Obrzęk szpiku może dawać jasny sygnał w sekwencjach czułych na płyn.

## CO MOŻE OZNACZAĆ?

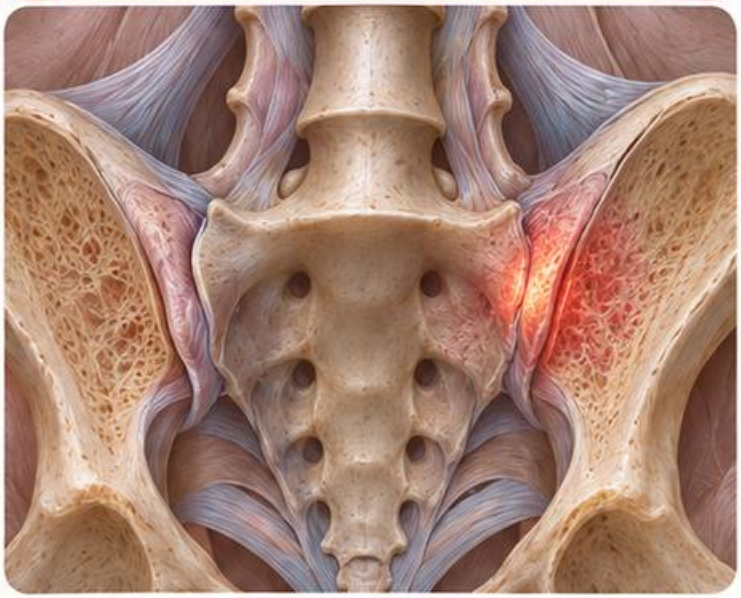

Zapalenie, przeciążenie lub inną przyczynę zależną od lokalizacji.

## INTERPRETACJA



Oceń rozkład zmian wraz z pozostałymi cechami obrazu i objawami.

# PORÓWNANIE RTG, USG i MRI



## RTG

Dobrze pokazuje ustawienie kości, szpary stawowe i zmiany kostne.





## USG

Pozwala ocenić wysięk, błonę maziową i dostępne powierzchownie ścięgna.





## MRI

Pokazuje tkanki miękkie i szpik. Jest przydatny także w głębiej położonych okolicach.



# Monitorowanie aktywności RZS

## Badanie

Policz stawy tkliwe i obrzęknięte. Zapytaj o sprawność i odczuwaną aktywność choroby.



## Wskaźnik

DAS28 łączy ocenę 28 stawów z dodatkowymi danymi, w tym OB lub CRP zależnie od wersji.



## W czasie

Porównuj wyniki tą samą metodą i uwzględniaj rozbieżności z badaniem.



# Monitorowanie aktywności osiowej spondyloartropatii

## ASDAS



Wskaźnik łączy zgłaszane objawy i marker zapalenia, najlepiej CRP.

## Ocena



Uwzględnij też sprawność i objawy pozastawowe.

## Obrazowanie



MRI nie jest rutynowo potrzebny do oceny aktywności na każdej wizycie.

# MONITOROWANIE NARZĄDOWE W CHOROBACH UKŁADOWYCH

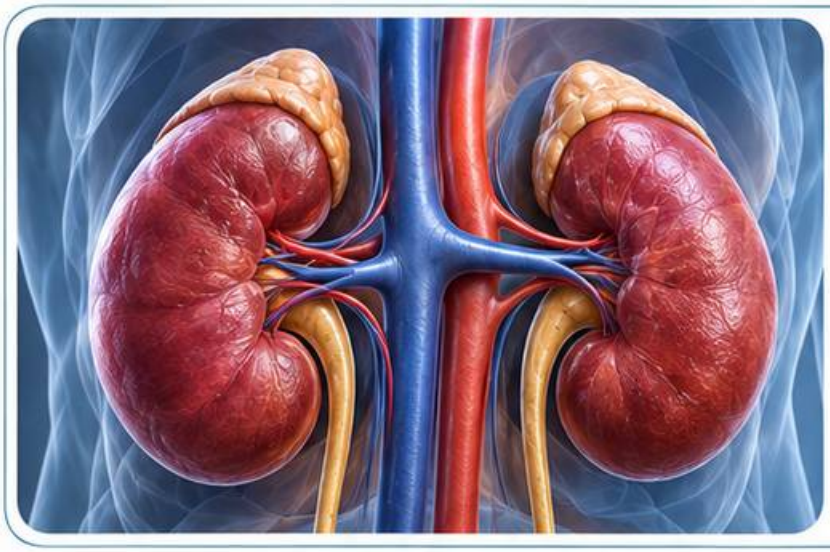

## NERKI

W toczniu kontroluj mocz i czynność nerek według ryzyka i przebiegu choroby.



## PŁUCA

W twardzinie ocena może obejmować badania czynnościowe płuc.



## PLAN

Dobierz zakres i częstość kontroli do rozpoznania, objawów oraz dotychczasowych zmian.

# WYBRANE ŹRÓDŁA KLINICZNE



## OCENA I CHOROBY STAWÓW



EULAR, wczesne zapalenie stawów, 2016.
NICE NG100 i NG226.
EBJIS, SANJO, 2023.

## SPONDYLOARTROPATIE



NICE NG65.
ASAS–EULAR, zalecenia dotyczące osiowej spondyloartropatii, aktualizacja 2022.

## CHOROBY UKŁADOWE I NACZYNIA

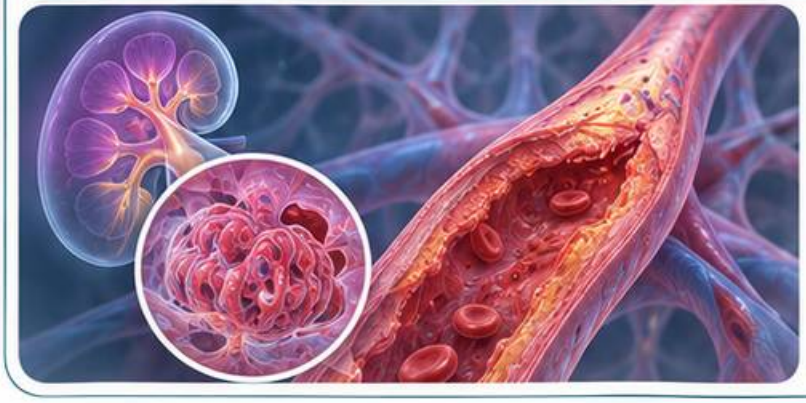

EULAR, toczeń, aktualizacja 2023.
BSR, twardzina, 2024.
KDIGO, toczeń nerkowy i zapalenia naczyń związane z ANCA, 2024.

# Źródła według modułów



## Moduły 1–3

NICE NG100, NG226 i NG65. EULAR, wczesne zapalenie stawów i łuszczycowe zapalenie stawów.



## Moduły 4–6

EULAR, toczeń i obrazowanie dużych naczyń. KDIGO 2024. Wolfe i wsp., kryteria fibromialgii, 2016.



## Moduły 7–8

Polskie Towarzystwo Reumatologiczne, osteoporoza, 2026. ISCD, 2023. EULAR, obrazowanie artropatii krystalicznych, 2023. ACR, obrazowanie przewlekłego bólu stawów, aktualizacja 2022.

