# Reumatologia bez pomyłek

## 20 porównań klinicznych



## Objawy, stawy i badania

Ostoja

# RZS a choroba zwyrodnieniowa rąk

| Reumatoidalne zapalenie stawów | Zwyrodnienie rąk |
|---|---|

## Objawy



Obrzęk i dłuższa sztywność rano



Ból przy używaniu rąk, krótsza sztywność

## Stawy

| Nadgarstki i stawy u podstawy palców | Stawy przy paznokciach i podstawa kciuka |
|---|---|

## Badania



RF i anty-CCP wspierają ocenę



W typowym obrazie badania często zbędne

**Oba schorzenia mogą współistnieć.**

# RZS a łuszczycowe zapalenie stawów

| | RZS | ŁUSZCZYCOWE ZAPALENIE STAWÓW |
|---|---|---|
| OBJAWY | 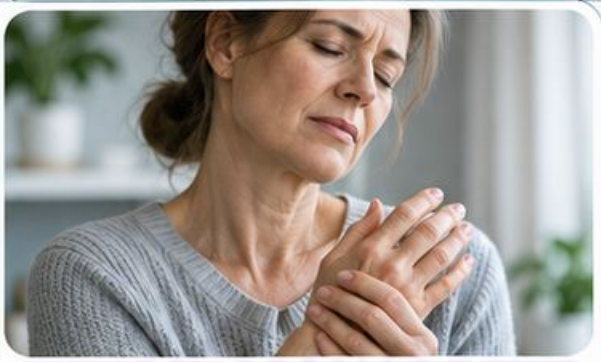 Utrzymująca się sztywność poranna |  Łuszczyca, zmiany paznokci lub obrzęk całego palca |
| STAWY |  Często nadgarstki i drobne stawy obu rąk | 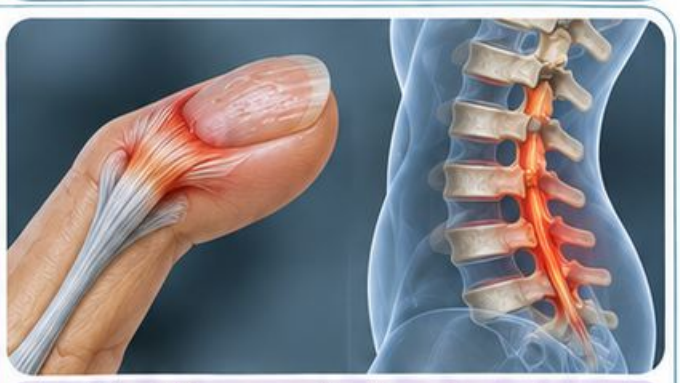 Możliwe zajęcie stawów przy paznokciach i kręgosłupa |
| BADANIA |  Anty-CCP może wspierać rozpoznanie |  USG może wykazać zapalenie przyczepów |

**SAM ROZKŁAD ZMIAN NIE ROZSTRZYGA.**

# RZS a toczeń z zajęciem stawów

| RZS | Toczeń rumieniowaty układowy |
| --- | --- |

## Objawy



Utrwalony obrzęk i sztywność



Ból stawów może współistnieć z wysypką lub cytopenią

## Stawy



Często nadgarstki i drobne stawy rąk



Drobne stawy rąk mogą dawać podobne objawy

## Badania



RF, anty-CCP i ocena nadżerek



Anty-dsDNA, C3, C4 i badanie moczu

**Szukaj objawów poza stawami.**

# Dna a CPPD

| | Dna moczanowa | Choroba związana z CPPD |
|---|---|---|
| |  | 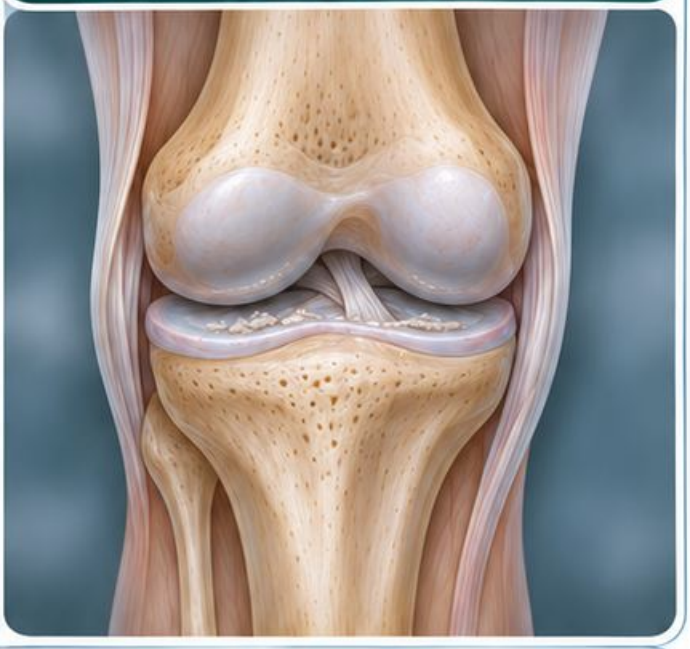 |
| **Objawy** | Nagły ból, obrzęk i ucieplenie | Podobny ostry napad zapalenia |
| **Stawy** | Często pierwszy staw śródstopno-paliczkowy | Często kolano lub nadgarstek |
| **Badania** | 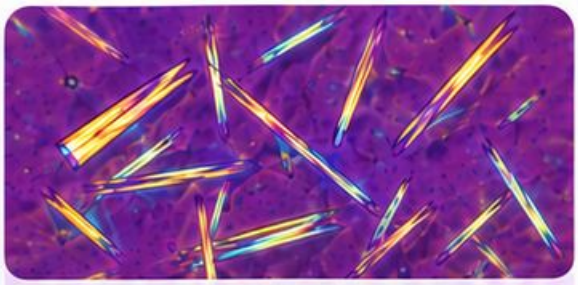 Kryształy moczanu sodu w płynie stawowym |  Kryształy pirofosforanu wapnia w płynie stawowym |

**Lokalizacja ułatwia ocenę, ale nie rozstrzyga.**

# ZAPALENIE SEPTYCZNE A NAPAD KRYSTALICZNY

| | Zakażenie stawu | Zapalenie wywołane kryształami |
|---|---|---|
| Objawy | Ostry ból i obrzęk, czasem bez gorączki | Nagły ból, obrzęk i ucieplenie |
| Stawy | Często jeden staw | Często jeden staw |
| Badania | Pilna punkcja i posiew przy podejrzeniu zakażenia | Ocena płynu stawowego pod kątem kryształów |





**Kryształy nie wykluczają zakażenia.**

# ZAPALENIE REAKTYWNE A ŁUSZCZYCOWE

| | REAKTYWNE ZAPALENIE STAWÓW | ŁUSZCZYCOWE ZAPALENIE STAWÓW |
|---|---|---|
| OBJAWY |  Po zakażeniu jelitowym lub moczowo-płciowym |  Łuszczyca skóry, zmiany paznokci lub obrzęk całego palca |
| STAWY |  Często asymetrycznie w kończynach dolnych | 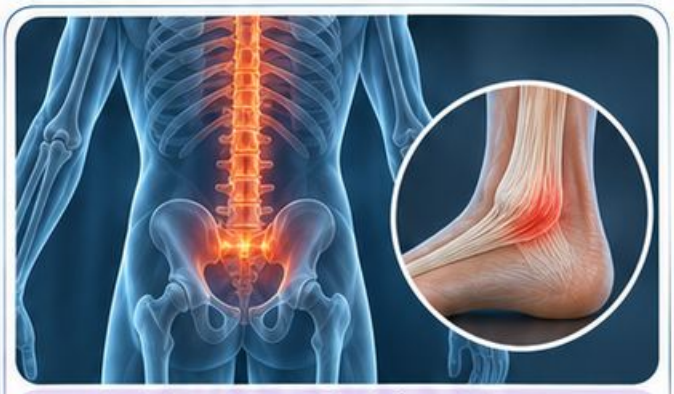 Wzorzec zmienny, możliwe zajęcie osiowe |
| BADANIA |  Wywiad kieruje oceną przebytego zakażenia |  Ocena skóry, paznokci i przyczepów |

**W obu chorobach możliwe zapalenie przyczepów.**

# ZAPALNY A MECHANICZNY BÓL KRZYŻA

| Wzorzec zapalny | Wzorzec mechaniczny |
|---|---|

## Objawy



Ból nocny i możliwa ulga po ruchu



Ból często zależy od pozycji lub obciążenia

## Lokalizacja



Krzyż, czasem pośladki



Krzyż, czasem okolice pośladków

## Badania



Przy podejrzeniu spondyloartropatii rozważ obrazowanie



Bez sygnałów alarmowych obrazowanie zwykle zbędne

**Sam wzorzec bólu nie wystarcza do rozpoznania.**

# ZAPALENIE CZY PRZECIĄŻENIE?

## STAWY KRZYŻOWO-BIODROWE W MRI

### Zapalenie

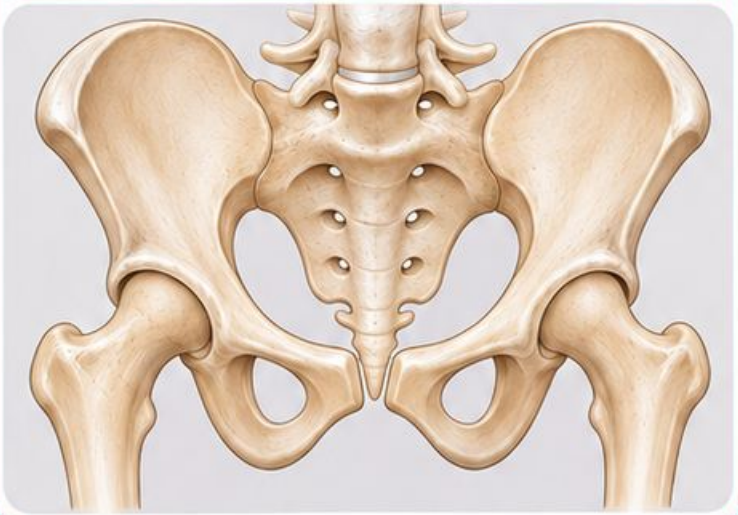

### Zmiany przeciążeniowe

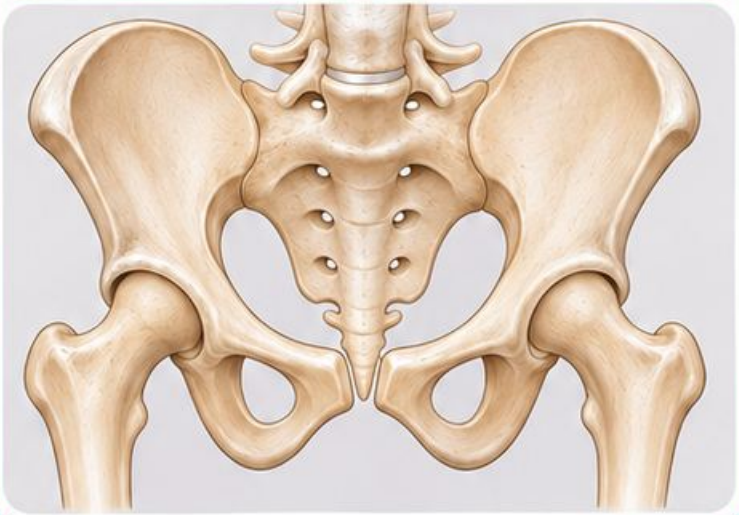

### Kontekst

| Zapalenie | Zmiany przeciążeniowe |
| --- | --- |
| Zapalny ból krzyża lub inne cechy spondyloartropatii | Duże obciążenia lub niedawny poród |

### Obraz MRI

| Zapalenie | Zmiany przeciążeniowe |
| --- | --- |
| Obrzęk szpiku, czasem nadżerki | Obrzęk szpiku może wyglądać podobnie |

**Sam obrzęk szpiku nie przesądza o rozpoznaniu.**

# Zapalenie przyczepu czy przeciążenie?



| | Zapalenie przyczepu | Tendinopatia przeciążeniowa |
|---|---|---|
| Objawy |  Ból może współistnieć ze sztywnością lub zapaleniem stawów |  Ból zwykle wiąże się z obciążeniem ścięgna |
| Lokalizacja |  Miejsce połączenia ścięgna z kością |  Przyczep lub odcinek ścięgna poza przyczepem |
| Badania | 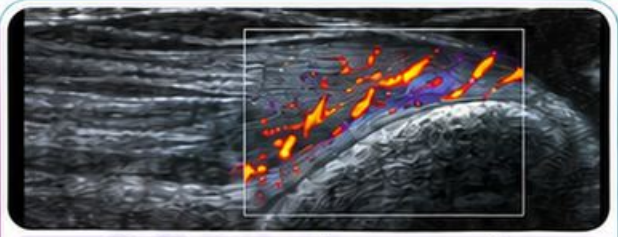 USG z Dopplerem może wspierać ocenę | 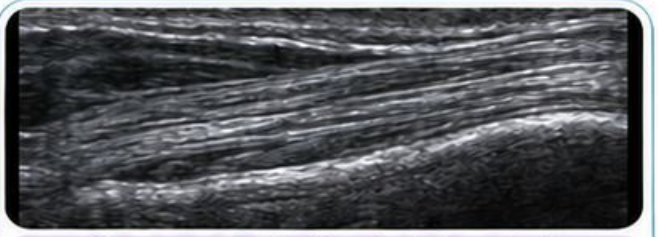 Ocena obciążenia i funkcji, czasem USG |

**Wynik USG interpretuj razem z wywiadem.**

# BÓL KRĘTARZOWY A ZWYRODNIENIE BIODRA

## BÓL KRĘTARZOWY

## ZWYRODNIENIE BIODRA

## OBJAWY



Ból przy leżeniu na bolesnym boku



Ból przy chodzeniu i obciążaniu

## LOKALIZACJA



Boczna część biodra



Często pachwina

## BADANIE

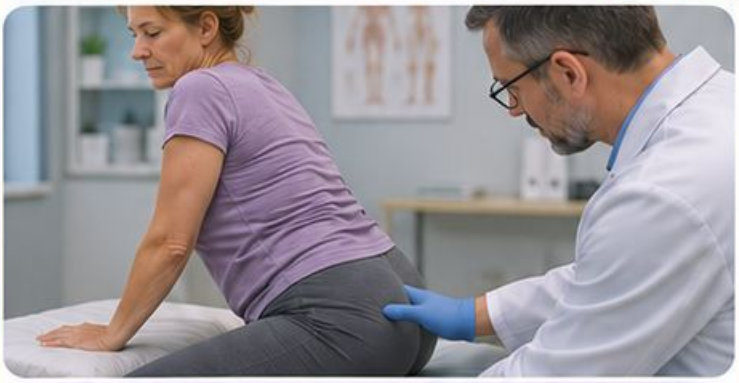

Tkliwość przy ucisku okolicy krętarza



Ból lub ograniczenie rotacji wewnętrznej

**Oceń miejsce bólu i zakres ruchu.**

# STOŻEK ROTATORÓW A SZTYWNOŚĆ BARKU

## USZKODZENIE STOŻKA ROTATORÓW

## ZAROSTOWE ZAPALENIE TOREBKI

### OBJAWY



Ból przy unoszeniu ręki lub osłabienie



Ból i narastająca sztywność barku

### RUCH



Ruch czynny często bardziej ograniczony niż bierny



Ograniczony ruch czynny i bierny

### BADANIA



USG lub MRI może ocenić ścięgna



Oceń zwłaszcza bierną rotację zewnętrzną

**Porównaj ruch czynny z biernym.**

# POLIMIALGIA A MIOPATIA ZAPALNA

| | POLIMIALGIA REUMATYCZNA | MIOPATIA ZAPALNA |
|---|---|---|
| OBJAWY |  Obustronny ból i sztywność obręczy barkowej |  Osłabienie mięśni blisko tułowia |
| WZORZEC |  Często także ból okolicy bioder |  Trudność przy wstawaniu lub unoszeniu rąk |
| BADANIA |  OB lub CRP często podwyższone |  CK może być podwyższona |

**Odróżnij ograniczenie przez ból od osłabienia siły.**

# Fibromialgia a aktywne zapalenie

| | Fibromialgia | Aktywna choroba zapalna |
|---|---|---|
| **Objawy** |  Rozlany ból, zmęczenie i sen bez wypoczynku |  Objawy zależą od zajętych stawów i narządów |
| **Badanie** |  Rozlana tkliwość |  Możliwy obrzęk stawu lub inne oznaki zapalenia |
| **Badania** |  Rozpoznanie opiera się na obrazie klinicznym |  Badania dobierz do podejrzewanej choroby |

**Fibromialgia i zapalenie mogą współistnieć.**

# Zespół Sjögrena a polekowa suchość

| | Zespół Sjögrena | Suchość polekowa |
|---|---|---|
| Objawy |  Suchość oczu i ust, czasem objawy układowe |  Suchość oczu lub ust po włączeniu leku |
| Wzorzec |  Możliwe powiększenie ślinianek |  Ważny związek z dawką i czasem stosowania |
| Badania |  Anty-SSA i ocena wydzielania łez lub śliny |  Przegląd leków i ich działania |

**Nie odstawiaj leków bez konsultacji.**

# OBJAW RAYNAUDA

| | Pierwotny | Wtórny |
|---|---|---|
| Objawy |  Napady zmiany koloru palców na zimnie |  Podobne napady, czasem ból lub uszkodzenie tkanek |
| Wzorzec |  Często symetryczny, bez owrzodzeń | 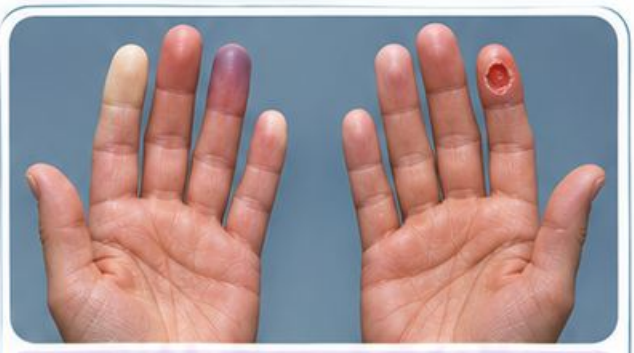 Możliwa asymetria lub owrzodzenia palców |
| Badania | 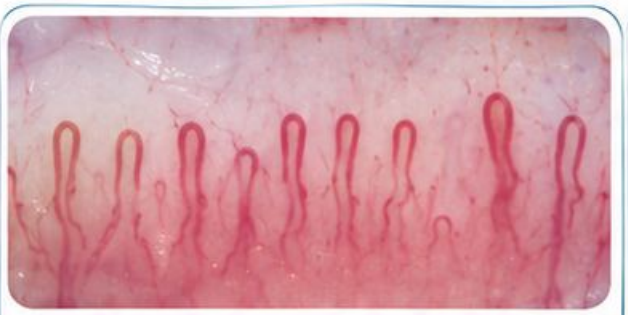 Kapilaroskopia zwykle prawidłowa |  Kapilaroskopia i autoprzeciwciała mogą wskazać przyczynę |

**Owrzodzenia wymagają oceny.**

# TOCZEŃ A MIESZANA CHOROBA TKANKI ŁĄCZNEJ

| | TOCZEŃ RUMIENIOWATY UKŁADOWY | MIESZANA CHOROBA TKANKI ŁĄCZNEJ |
|---|---|---|
| OBJAWY |  Zmiany skórne, cytopenie lub zajęcie nerek |  Objaw Raynauda i obrzęk palców |
| STAWY | 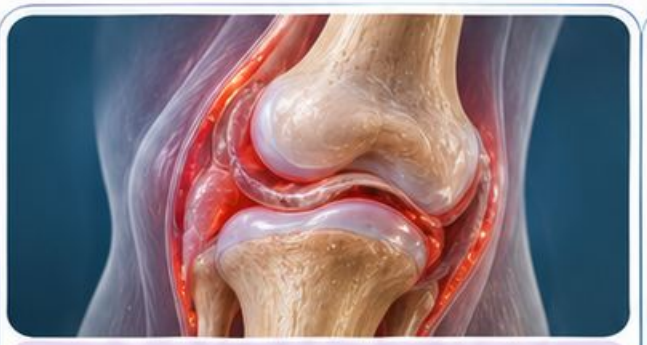 Ból lub zapalenie stawów |  Możliwe zapalenie stawów i cechy kilku chorób |
| BADANIA |  Anty-dsDNA, anty-Sm i dopełniacz | 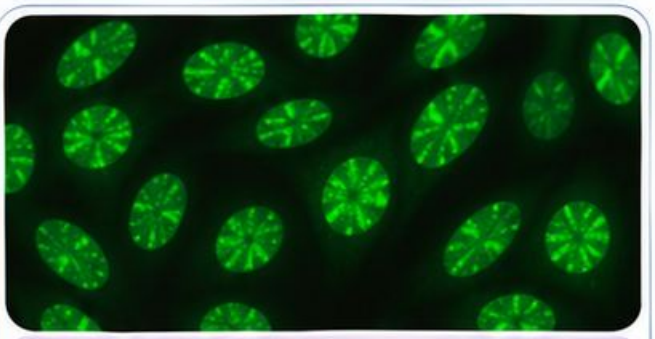 Anty-U1-RNP oceniaj w kontekście objawów |

**Pojedynczy wynik nie rozstrzyga.**

# GPA a MPA

## Ziarniniakowatość z zapaleniem naczyń



## Mikroskopowe zapalenie naczyń



## Objawy

| Ziarniniakowatość z zapaleniem naczyń | Mikroskopowe zapalenie naczyń |
|---|---|
| Przewlekłe objawy nosa i zatok, możliwe guzki płucne | Możliwe krwawienie płucne lub choroba śródmiąższowa płuc |

## Wspólne cechy

| Ziarniniakowatość z zapaleniem naczyń | Mikroskopowe zapalenie naczyń |
|---|---|
| Możliwe zapalenie kłębuszków nerkowych | Możliwe zapalenie kłębuszków nerkowych |

## Badania

| Ziarniniakowatość z zapaleniem naczyń | Mikroskopowe zapalenie naczyń |
|---|---|
| Częściej PR3-ANCA | Częściej MPO-ANCA |

**Oceń narządy i wyniki badań łącznie.**

# Nowy ból głowy po 50. roku życia

**Olbrzymiokomórkowe zapalenie tętnic**

**Częste pierwotne bóle głowy**

## Objawy



Możliwy ból żuchwy przy żuciu lub zaburzenia widzenia



Częściej znany, nawracający wzorzec bólu

## Badania

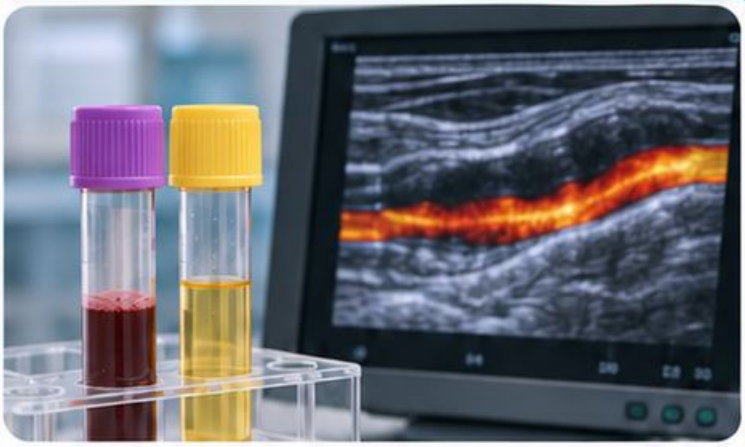

OB, CRP i obrazowanie tętnic w odpowiednim trybie



Wywiad i badanie neurologiczne

**Nowe zaburzenia widzenia wymagają natychmiastowej oceny.**

# OSTEOPOROZA A OSTEOMALACJA

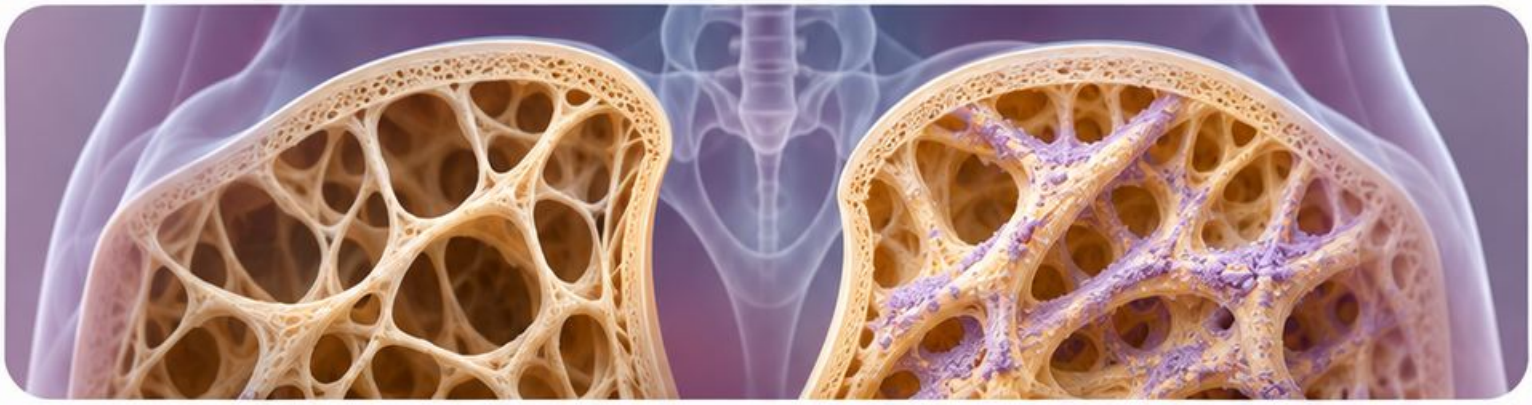

| | OSTEOPOROZA | OSTEOMALACJA |
|---|---|---|
| CO SIĘ ZMIENIA? |  Zmniejszona wytrzymałość kości | 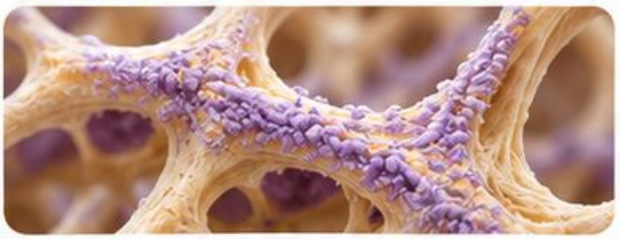 Zaburzona mineralizacja kości |
| OBJAWY |  Często brak objawów do złamania |  Możliwy rozlany ból kości i osłabienie mięśni |
| BADANIA |  DXA i ocena ryzyka złamań |  Fosforany, fosfataza zasadowa i ocena przyczyny |

**Niska gęstość w DXA nie rozstrzyga różnicy.**

# ZŁAMANIE KRĘGU A BÓL MECHANICZNY



| | Podejrzenie złamania | Nieswoisty ból mechaniczny |
|---|---|---|
| Objawy | Nowy, miejscowy ból po niewielkim urazie lub bez niego | Ból często zależny od ruchu lub pozycji |
| Kontekst | Osteoporoza lub stosowanie glikokortykosteroidów | Brak cech sugerujących poważną przyczynę |
| Badania | Rozważ obrazowanie przy podejrzeniu złamania | Bez sygnałów alarmowych zwykle bez obrazowania |

**Nowy deficyt neurologiczny wymaga pilnej oceny.**

# PIŚMIENNICTWO

## NICE NG100, NG65, NG226 i NG59

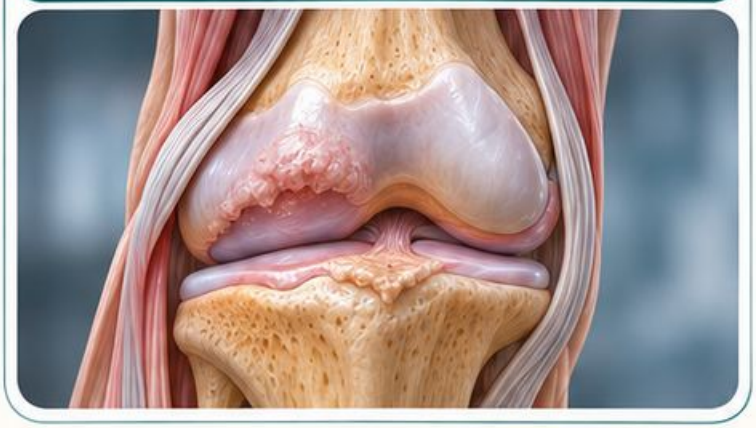

## EULAR 2023: obrazowanie w artropatiach krystalicznych i zapaleniach dużych naczyń



## Ravn i wsp. 2023: wytyczne SANJO



## ACR i EULAR: kryteria klasyfikacyjne chorób reumatycznych



## Polskie Towarzystwo Reumatologiczne 2026: osteoporoza



## Materiał edukacyjny

